

Irrigação da bolsa cloacal em *Gallus gallus domesticus* (Matrizes de corte Hubbard)

Irrigation of the cloacal bursa in *Gallus gallus domesticus* (Breeding stock of hubbard lineage)

Marcelo Ismar Silva SANTANA¹;
Frederico Ozanam CARNEIRO E SILVA²;
Renato Souto SEVERINO²;
Pedro Primo BOMBONATO³;
Amilton Vallandro MARÇAL⁴

¹ Laboratório de Anatomia Veterinária da Pontifícia Universidade Católica de Minas Gerais (PUC-MG)

² Departamento de Medicina Animal, Universidade Federal de Uberlândia (UFU).

³ Departamento de Cirurgia, Faculdade de Medicina Veterinária e Zootecnia, Universidade de São Paulo (FMVZ/USP).

⁴ Pontifícia Universidade Católica do Rio Grande do Sul (PUC-RS)

Correspondência para:

MARCELO ISMAR SILVA SANTANA
Laboratório de Anatomia Veterinária da Pontifícia
Universidade Católica de Minas Gerais (PUC-MG)
Av. Padre Francis Cletus Cox, 1661,
Jd. Country Club, Poços de Caldas - MG
E-mail: misantana@puccaldas.br

Recebido para publicação: 25/03/2002
Aprovado para publicação: 12/12/2002

Resumo

Estudou-se em 30 galinhas da linhagem Hubbard, com idade variando de 10 a 12 semanas a origem, o número e a ordenação dos vasos arteriais da Bolsa Cloacal mediante injeção do sistema vascular com solução aquosa a 50% de Neoprene Látex 450 e posterior dissecação. Os resultados mostraram a participação das artérias pudenternas esquerda e direita em todos os casos, às quais associavam-se as artérias mesentérica caudal (33,33%), caudal mediana (3,33%) e iliaca interna esquerda (3,33%). O número total de ramos, independentemente da sua origem, variou de 2 a 9 com maior frequência de 4 ramos. A distribuição dos vasos se fez de maneira própria para cada peça.

Palavras-chave

Artérias.
Bolsa Cloacal.
Sistema vascular.

Introdução

A avicultura brasileira tem conhecido nos últimos anos, um grande progresso em seu desenvolvimento, não atendo-se apenas ao número de animais abatidos, ou ao número de ovos produzidos, mas sim no caráter social da produção avícola, ou seja, proteína a baixo custo.

Na esteira deste desenvolvimento, muito se avançou nos conhecimentos sobre manejo, principalmente no relativo aos esquemas de vacinações e prevenção de doenças, aonde o conhecimento a respeito das respostas imunológicas tem sido

frequentemente enfocado⁰⁹.

Especificamente, estas respostas estão diretamente relacionadas às várias estruturas linfóides disseminadas pelo organismo animal, como em especial a Bolsa Cloacal, órgão de considerável importância no complexo imunitário, fazendo com que o conhecimento básico de sua morfologia e dos vasos responsáveis pelo transporte de nutrientes às células, ou seja, as artérias, tornem aspectos de extrema importância; surgindo daí a nossa proposta em estudar a vascularização arterial de tão importante órgão.

Por outro lado, a consulta à literatura comprova que poucos

estudos foram realizados, no sentido de se conhecer melhor a anatomia deste sistema⁰⁹ e, em particular, da Bolsa Cloacal. No entanto, conhecimentos específicos relativos à organização anatômica das aves e requeridos pelos pesquisadores, encontram-se disponíveis apenas para algumas regiões ou órgãos, como o baço, o timo e tecidos linfóides disseminados¹¹, sendo escassos para muitas outras, como a glândula pineal, o encéfalo e as glândulas adrenais⁰².

Assim sendo, esperamos com este trabalho elucidar fatos pouco descritos como é a irrigação da Bolsa Cloacal, estudando a origem, o número e a ordenação dos vasos arteriais destinados à esta estrutura.

Material e Método

Afim de efetuarmos este trabalho, utilizamos 30 galinhas da linhagem de corte *Hubbard*, com 10 a 12 semanas de idade, procedentes do matizeiro da Universidade Federal de Uberlândia e Granja Rezende S/A, localizadas no Município de Uberlândia - MG.

Para eutanásia das aves, utilizamos o protocolo padrão sugerido por ROSSKPOF e WOERPEL (1996)¹², ou seja a utilização de sobre dose de gás anestésico (Halotane – Laboratório Cristália), 10v⁰%, durante 3 minutos.

Com a finalidade de marcar os contingentes arteriais dos exemplares, promovemos, mediante canulação da artéria isquiática direita, o preenchimento dos vasos arteriais com solução de Neoprene Látex “450” (Du Pont do Brasil S/A), diluído em água a 50% e corado com pigmento específico (Globo S.A. – Tintas e Pigmentos), sendo em seguida fixadas em solução aquosa de formol a 10%, executada mediante aplicação

intramuscular profunda, subcutânea e intracavitária, bem como pela imersão em recipientes contendo a mesma solução fixadora, por um período mínimo de 48 horas.

Para a dissecação do sistema vascular da Bolsa Cloacal, valemo-nos do auxílio, quando necessário, do campo visual de uma lupa monocular tipo Wild (10x), realizando duas incisões paramedianas na base da cauda e, divulsionando-se entre esta e a abertura cloacal, sendo possível alcançar as artérias nutridoras da bolsa cloacal, através da retirada dos tecidos adiposo e conjuntivo que recobriam os mesmos.

O comportamento vascular arterial da Bolsa Cloacal foi estudado mediante registros esquemáticos individuais da origem, o número e ordenação dos vasos arteriais responsáveis pela irrigação.

Subseqüentemente às dissecações, confeccionamos fotografia, para necessária documentação (Figura 1).

Resultados

A dissecação possibilitou-nos relatar os seguintes resultados:

Origem

A Bolsa Cloacal era irrigada exclusivamente por ramos bursocloacais oriundos das artérias pudendas internas esquerda e direita (100%), ou por associação destes com a artéria mesentérica caudal (33,33%), com a artéria caudal mediana (3,33%) e com a artéria íliaca interna esquerda (3,33%), que em número variável permaneciam indivisos ao penetrarem no órgão, ou se dividiam antes do parênquima, para a seguir alcançar toda a massa de tecido. (Figura 1)

Os ramos arteriais assim oriundos penetravam no órgão, em

todos os casos, pelas faces laterais e ventral, sendo sua face dorsal nutrida por subdivisões de seus ramos penetrantes.

Quando a irrigação da Bolsa Cloacal se fazia com a participação dos ramos bursocloacais da artéria pudenda interna esquerda, notamos de 1 a 7 ramos diretos, sendo: 1 ramo - 8 casos (26,66% \pm 8,1), 2 ramos - 14 casos (46,66% \pm 9,1), 3 ramos - 5 casos (16,66% \pm 6,8), 5 ramos - 1 caso (3,33% \pm 3,3), 6 ramos - 1 caso (3,33% \pm 3,3) e 7 ramos - 1 caso (3,33% \pm 3,3). Os vasos assim originados permaneciam indivisos 7 casos (23,33% \pm 7,7) ou subdividiam-se em até 15 colaterais, mais precisamente: 2 colaterais - 3 casos (10,0% \pm 5,5), 3 colaterais - 6 casos (20,0% \pm 7,3), 4 colaterais - 3 casos (10,0% \pm 5,5), 5 colaterais - 1 caso (3,33% \pm 5,5), 6 colaterais - 1 caso (3,33% \pm 3,3), 7 colaterais - 3 casos (10,0% \pm 5,5), 9 colaterais - 1 caso (3,33% \pm 3,3), 10 colaterais - 2 casos (6,66% \pm 4,5), 11 colaterais - 1 caso (3,33% \pm 3,3) e 15 colaterais - 2 casos (6,66% \pm 4,5).

Já, a artéria pudenda interna direita emitiu para a Bolsa Cloacal de 1 a 6 ramos diretos (bursocloacais), sendo: 1 ramo - 7 casos (23,33% \pm 7,7), 2 ramos - 14 casos (46,66% \pm 9,1), 3 ramos - 5 casos (16,66% \pm 6,8), 4 ramos - 1 caso (3,33% \pm 3,3), 5 ramos - 2 casos (6,66% \pm 4,5) e 6 ramos - 1 caso (3,33% \pm 3,3). Estes ramos podiam permanecer indivisos - 5 casos (16,66% \pm 6,8) ou fornecerem até 11 colaterais, sendo 2 colaterais - 4 casos (13,33% \pm 6,2), 3 colaterais - 5 casos (16,66% \pm 6,8), 4 colaterais - 4 casos (13,33% \pm 6,2), 5 colaterais - 2 casos (6,66% \pm 4,5), 6 colaterais - 5 casos (16,66% \pm 6,8), 7 colaterais - 2 casos (6,66% \pm 4,5), 8 colaterais - 1 caso (3,33% \pm 3,3), 9 colaterais - 1 caso (3,33% \pm 3,3) e 11 colaterais - 1 caso (3,33% \pm 3,3).

No entanto, quando associada à artéria mesentérica caudal, a artéria pudenda interna esquerda emitiu de 1 a 7 ramos bursocloacais, sendo: 1 ramo - 3 casos (10% \pm 5,5), 2 ramos - 4 casos (13,33% \pm 6,2), 3 ramos - 2 casos (6,66% \pm 4,5) e 7 ramos - 1 caso (3,33% \pm 3,3). Por sua vez, a artéria pudenda interna direita emitiu em conjunto, de 1 a 4 ramos, sendo: 1, 4 e 5 ramos - 1 caso (3,33% \pm 3,3) cada, 2 ramos - 4 casos (13,33% \pm 6,2) e 3 ramos - 3 casos (10% \pm 5,5).

Porém, quando associada com as artérias mesentérica caudal, caudal mediana e ilíaca interna esquerda, a artéria pudenda interna esquerda enviava 1, 6 e 3 ramos bursocloacais respectivamente, enquanto a artéria pudenda interna direita, participava em conjunto, com apenas 1 ramo bursocloacal, para cada uma das artérias consideradas.

A artéria mesentérica caudal, quando compoendo associação na irrigação da Bolsa Cloacal emitiu 1 ou 2 ramos diretos, sendo 1 ramo - 8 casos (26,66% \pm 8,1) e 2 ramos - 2 casos (6,66% \pm 4,5). Estes ao alcançarem o órgão permaneceram indivisos - 8 casos (26,66% \pm 8,1) ou subdividiram-se em 3 colaterais - 2 casos (6,66% \pm 5,4).

Finalmente a artéria caudal mediana quando presente (3,33% \pm 3,3) emitiu para a Bolsa Cloacal 2 ramos diretos e indivisos, enquanto a artéria ilíaca interna esquerda, observada em 3,33% \pm 3,3 dos casos, emitiu 1 ramo direto indiviso.

Número

Independentemente da sua origem, os ramos endereçados à Bolsa Cloacal foram vistos em número de 2 a 9. Assim, pudemos notar, mais frequentemente, 4 ramos - 12 casos (40% \pm 8,9), 5, 6 e 7 ramos - 4 casos (13,33% \pm 6,2), 3 e 9 ramos - 2 casos (6,66% \pm 4,5) e 2 e 8 ramos - 1 caso

Tabela 1

Número de ramos arteriais destinados à Bolsa cloacal de galinhas da linhagem Hubbard, segundo sua origem. Uberlândia, 2002.

Obs.	Artérias					Total
	APIE	APID	AMC	ACM	AIIE	
1	1	1	-	-	-	2
2	2	2	-	-	-	4
3	2	3	-	-	-	5
4	7	1	1	-	-	9
5	2	2	-	-	-	4
6	1	2	2	-	-	5
7	2	1	-	-	-	3
8	1	6	-	-	-	7
9	1	2	1	-	-	4
10	2	2	-	-	-	4
11	1	3	-	-	-	4
12	3	2	1	-	-	6
13	2	2	-	-	-	4
14	6	1	-	2	-	9
15	2	5	1	-	-	8
16	2	2	-	-	-	4
17	5	2	-	-	-	7
18	2	3	1	-	-	6
19	3	1	-	-	1	5
20	1	5	-	-	-	6
21	2	2	-	-	-	4
22	2	2	1	-	-	5
23	3	1	-	-	-	4
24	2	2	-	-	-	4
25	2	4	1	-	-	7
26	3	1	-	-	-	4
27	3	3	1	-	-	7
28	2	2	-	-	-	4
29	1	3	2	-	-	6
30	1	2	-	-	-	3
Total	69	70	12	2	1	154

APIE – artéria pudenda interna esquerda;

APID – artéria pudenda interna direita;

AMC – artéria mesentérica caudal;

ACM – artéria caudal mediana;

AIIE – artéria íliaca interna esquerda

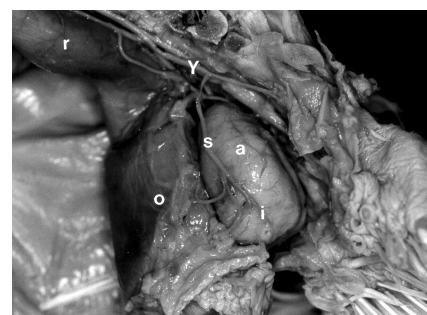
(3,33% ± 3,3) cada.

Ao penetrarem no órgão estes ramos permaneciam indivisos 3 casos (10,0% ± 5,5) ou subdividiam-se em até 25 colaterais, mais precisamente em: 2 colaterais - 3 casos (10,0% ± 5,5), 3 colaterais - 2 casos (6,66% ± 4,5), 4 colaterais - 1 caso (3,33% ± 3,3), 5 colaterais - 1 caso (3,33% ± 3,3), 6 colaterais - 4 casos (13,33% ± 6,2), 8 colaterais - 2 casos (6,66% ± 4,5), 10 colaterais - 2 casos (6,66% ± 4,5), 11 colaterais - 1 caso (3,33% ± 3,3), 12 colaterais - 2 casos (6,66% ± 4,5), 13 colaterais - 1 caso (3,33% ± 3,3), 14 colaterais - 2 casos (6,66% ± 4,5), 15 colaterais - 1 caso (3,33% ± 3,3), 16 colaterais - 2 casos (6,66% ± 4,5), 18 colaterais - 1 caso (3,33% ± 3,3), 22

colaterais - 1 caso (3,33% ± 3,3) e 25 colaterais - 1 caso (3,33% ± 3,3), distribuindo-se então por todo o parênquima.

Ordenação

Quando considerado conjuntamente a origem, as associações e o número dos vasos responsáveis pelo suprimento arterial da Bolsa Cloacal notamos disposição própria em cada uma das peças examinadas.

**Figura 1**

Fotografia da irrigação da Bolsa Cloacal (a) de *Gallus gallus domesticus* da linhagem Hubbard, mostrando a participação das artérias íliaca interna esquerda (y) e pudenda interna esquerda (s), sendo [i] ramos colaterais de s, bem como suas relações com o cólon-reto (r) e cloaca (o).

Discussão

Conforme análise de nossa revisão da literatura, podemos notar que os estudos morfológicos relativos ao órgão de importe maior do sistema imunitário das aves tem sido pouco explorados, principalmente no concernente a sua vascularização arterial, com exceção a poucos trabalhos realizados^{13, 14 e 18} que estudaram, como neste trabalho, a origem, o número e a ordenação das artérias destinadas à bolsa cloacal nas linhagens Peterson e Avian Farms respectivamente, além do que, utilizando-se da mesma metodologia reportada neste trabalho.

Já, para a nomenclatura dos colaterais oriundos das artérias pudendas internas, somos concordantes

com a denominação de ramos bursocloacais para os mesmos, oferecida por alguns autores que estudaram o assunto^{10, 13, 14 e 19}, estando esta nomenclatura de acordo com o International Committee on Avian Anatomical Nomenclature⁰¹.

Porém, particularizando a origem das artérias que nutrem a bolsa cloacal com seus ramos, foram verificadas como oriundas diretamente da aorta descendente, as artérias pudendas internas direita e esquerda, mesentérica caudal e caudal mediana o que coaduna com a maioria dos relatos consultados^{06, 10, 13, 14, 16, 18 e 19}, entretanto, ressalte-se que, em alguns destes trabalhos, não há a indicação do caráter sistemático agora empreendido.

Quanto a presença de colaterais oriundos da artéria ilíaca interna esquerda, os mesmos não foram evidenciados pela maioria dos autores consultados, exceção feita a SCHWARZE (1970)¹⁴ que não descreveu o número por ele observado, demonstrando portanto, a generalização dos dados encontrados na literatura clássica^{05 e 07}, onde existem apenas menções superficiais referentes a vascularização arterial da Bolsa Cloacal, fazendo com que o confronto de resultados fique restrito a análise da origem e importância dos vasos endereçados ao referido órgão, sem a possibilidade de interrelacionar aspectos sistemáticos relativos ao número total e de origem dos vasos, que ao nosso ver são de suma importância quando tratada a irrigação de um órgão. No entanto, GETTY (1981)⁰⁶, dentre os autores clássicos, é o que mais se aproxima de nossos relatos.

No tocante ao comportamento dos vasos arteriais destinados ao órgão, obteve-se que estes se apresentam, em maior número, de maneira direta, com a observação de penetrarem pelas faces laterais e ventral, o mesmo

evidenciado para o pato doméstico¹⁵ e para as linhagens Peterson¹³ e Avian Farms¹⁴, o que leva, como descrito¹⁴, a acreditarmos que esta disposição direta dos vasos seja decorrente da necessidade de um maior fluxo sanguíneo para a Bolsa cloacal, por tratar-se de um órgão linfóide primário, além da posição sintópica do órgão em relação ao trajeto vascular.

De outra forma, devemos levar em consideração os relatos exarados por ONYEANUSI et al (1993)⁰⁸, onde observaram vasos arteriais penetrando sob a cápsula de revestimento do referido órgão, sem citar, no entanto, quais eram esses vasos nutridores, o que não permite maiores comparações por nossa parte, principalmente por ter sido o modo de penetração das artérias, objeto deste estudo.

Quanto ao número de colaterais emitidos à bolsa cloacal, devemos considerar que para as outras linhagens estudadas^{13, 14 e 18}, foi particularmente diferenciado, principalmente no tocante aos ramos bursocloacais, o que nos leva a acreditar ser este um fator de variação individual, onde a maior ou menor frequência de um ramo pode variar de animal para animal, ou concentrar-se em um número quase que constante, como é o nosso caso. Além do mais, existem variações quanto a ausência de ramos emergentes da artéria mesentérica caudal, caso concordante com as linhagens Rhode Island¹⁰ e Ross¹⁸ ou, oriundos da artéria sacral mediana, descritos apenas por ZAMOJSKA (1975)¹⁹. Talvez, estas diferenças de dados sejam decorrentes de particularidades anatômicas da espécie ou linhagem estudada, ou mesmo em função da baixa frequência dos ramos, como descrito para a artéria mesentérica caudal em todas as linhagens trabalhadas até agora¹³, o que reforça a idéia da necessidade de trabalhos sistemáticos que preservem as características

metodológicas, enfatizando os aspectos comparativos quer seja racial, de linhagem ou outro.

Finalmente, salientamos que quando analisado o número, a origem, e sua divisão no parênquima notamos comportamento vascular próprio para cada uma das peças estudadas à semelhança do descritos para outros órgãos linfóide, como o timo, em outras espécies de animais^{03, 04 e 17}.

Conclusões

Ao analisarmos os resultados obtidos, pudemos chegar às seguintes conclusões:

A Bolsa Cloacal de matrizes de corte Hubbard é irrigada por ramos bursocloacais das artérias pudenda interna esquerda, pudenda interna

direita ou por associações deste com ramos das artérias mesentérica caudal, caudal mediana e íliaca interna esquerda.

Independentemente da origem dos vasos, a Bolsa Cloacal recebe de 2 a 9 ramos sendo que a artéria pudenda interna esquerda contribui com até 7 ramos bursocloacais. Já a artéria pudenda interna direita contribui com a emissão de até 6 ramos bursocloacais. A artéria mesentérica caudal, quando participa em associação com as artérias pudendas internas, oferece até 2 ramos, enquanto que as artéria caudal mediana e íliaca interna esquerda, quando presentes, emitem 2 e 1 ramos diretos, respectivamente.

Considerando a origem e o número total de vasos em cada peça, o comportamento vascular apresentou disposição própria para cada observação.

Summary

The Cloacal Bursa's arteries of 30 females Hubbard were injected with 50% Neoprene Latex 450 solution, and submitted to dissection. The ages of the birds was to 10 to 12 weeks. The vessel's origin, number and sequence were studied. The results showed the participation of the left and right internal pudendal artery in all cases, with the association of the cranial mesenteric artery (33,33%), to median caudal artery (3,33%), and to left internal iliac artery (3,33%). The total branches number, without considering its origin, varied in 2 to 9, being 4 branches the major frequency. The vessels distribution was the same in each bird.

Key-words

Arteries.
Cloacal bursa.
Vascular system.

Referências

01. BAUMEL, J.J. **Handbook of avian anatomy: nomina anatomica avium**. 2.ed. Cambridg: Nuttall Ornithological Club, 1993. 779p. (Prepared by the International Committee on Avian Anatomical Nomenclature, World Association of Veterinary Anatomists).
02. BHADURI, J.L.; BISWAS, B. The main cervical and thoracic arteries of birds. Series 2. Columbiformes, Columbidae, part 1. **Anatomischer Anzeiger**, v.100 p.337-350, 1954.
03. BOMBONATO, P.P.; BORELLI, V. FERNANDES FILHO, A. Contribuição ao estudo da vascularização arterial em fetos de bovinos de origem européia. **Revista da Faculdade de Medicina Veterinária e Zootecnia da Universidade de São Paulo**, v. 23, p.31-38, 1986.
04. BOMBONATO, P.P.; BORELLI, V.; DIDIO, L.J.A. Arterial supply of the zebu fetuses. **Archivio Italiano di Anatomia ed Embriologia**, v.93, p. 55-66, 1988.
05. EDE, D.A. **Anatomia de las aves**. Zaragoza: Acribia, 1965. p.88-90.
06. GETTY, R. ed. **Sisson/Grossman's, anatomia dos animais domésticos**. 5 ed. Rio de Janeiro, Interamericana, 1981. v.2, p.1868.
07. NICKEL, R.; SCHUMMER, A.; SEIFERLE, E. **Anatomy of the domestic birds**. Berlin: Verlag Paul Parey, 1977, p.99.
08. ONYEANUSI, B. I; et al.. The anatomy of the cloacal bursa (bursa of fabricius) in the helmeted guinea fowl (**Numida meleagris galeata**). **Anatomy Histology and Embryology**. v.22, p. 212-221, 1993.

09. PAYNE, L.N. **The lymphoid system**. In: Bell, D.J. and Freeman, B.D. (ed.). *Physiology and biochemistry of the domestic fowl*, v.2. London: Academic Press, 1971. p.985-1037.
10. PINTEA, V.; CONSTANTINESCU, G.M.; RADU, C. Vascular and nervous supply of Bursa of Fabricius in the hen. **Acta of Veterinary Science**, v.17, p. 263-268, 1967.
11. ROSE, E. The immune system in birds. **Journal of the Royal Society of Medicine**, v.72, p.701-5, 1979.
12. ROSSKOPF, W.; WOERPEL, R. **Diseases of cage and aviary birds**. 3.ed. New York: Willians & Nilkins, 1996. p.84-86.
13. SANTANA, M.I.S.; SILVA, F.O.C.; SEVERINO, R.S.; BOMBONATO, P.P. Vascularização arterial da bolsa cloacal em matrizes de corte da linhagem Peterson (*Gallus gallus domesticus*). **Brazilian Journal of Veterinary Research and Animal Science**, v.36, n.1, 1999
14. SANTANA, M.I.S.; SILVA, F.O.C.; SEVERINO, R.S.; BOMBONATO, P.P. Vascularização arterial da bolsa cloacal em *Gallus gallus domesticus* (Matrizes de corte Avian Farms). **Brazilian Journal of Veterinary Research and Animal Science**, v.37, n.2, 2000.
15. SCALA, G.; CAPUTO, G.; PAINO, G.; PELAGALLI, G.V. The vascularization of the bursa cloacalis (of Fabricius) in the duck. **Anatomia Histologia Embryologia**, v.18, p.66-75, 1989.
16. SCHWARZE, E.; SCHRÖDER, L. **Compendio de Anatomia Veterinária**. Zaragoza: Acribia, 1970. V. 5. p.145.
17. SILVA, F.O.C.; BOMBONATO, P.P. Suprimento arterial do timo em fetos de caprinos SRD. **Brazilian Journal of Veterinary Research and animal Science**, v. 27, n.1, p. 9-16, 1990.
18. SILVA, F.O.C.; GONÇALEZ, P.O. Vascularização arterial da bolsa cloacal em aves (Linhagem Ross), *In: CONGRESSO PANAMERICANO DE CIÊNCIAS VETERINÁRIAS*, 15, Campo Grande, 1996. **Anais**. Campo Grande: Sociedade Panamericana de Medicina Veterinária, 1996. p.119.
19. ZAMOJSKA, D. anatomical studies on the vascularization of the Bursa of Fabricius and Uropigeal Gland in the hens (*Gallus gallus domesticus* L). Part. II. Blood Vessels of the Bursa of Fabricius (Bursa of Fabricii). **Zoological Poloniae**, v.24, p. 455-476, 1975.