

Hepatozoon canis (JAMES, 1905) EM CÃES DE UBERLÂNDIA, MINAS GERAIS. RELATO DE DOIS CASOS.

HEPATOZOON CANIS (JAMES, 1905) IN DOGS FROM UBERLÂNDIA, MINAS GERAIS. REPORTS OF TWO CASES.

Antonio Vicente MUNDIM¹; José Octávio JACOMINI²; Maria José Santos MUNDIM¹; Sebastião Firmiano de ARAÚJO³

RESUMO

Gametócitos de *Hepatozoon canis*, medindo 9,56 μm x 5,60 μm , foram identificados no citoplasma de leucócitos circulantes de dois cães atendidos no Hospital Veterinário da Universidade Federal de Uberlândia. Essa hemoparasitose ocorreu associada à infecção por *E. canis*. É relatada a primeira ocorrência do *H. canis* em Uberlândia, Minas Gerais.

UNITERMOS: *Hepatozoon canis*; Cães; Minas Gerais

INTRODUÇÃO

O *Hepatozoon* é um protozoário da família Hemogregariniidae Neveu-Lemaire 1910, que parasita os leucócitos e hemácias de animais domésticos e silvestres, tendo sido descrito em répteis, aves, marsupiais, insetívoros, ungulados e mamíferos. Entre eles, os roedores têm sido os mais comumente infectados⁴. É heteroxeno, apresentando o ciclo evolutivo típico dos coccídios, com a fase sexuada e de esporulação nos hospedeiros invertebrados e a esquizogonia e gametogonia nos vertebrados. O carrapato *Rhipicephalus sanguineus* é o transmissor deste hemoparasito. O cão toma-se infectado pela ingestão do ixodídeo contendo os oocistos esporulados^{5,9,10}.

Os esporozoítos são liberados no intestino, atravessam o epitélio intestinal e alcançam a veia porta, chegando até o fígado, onde a maioria passa dos capilares aos hepatócitos e células de Kupffer, multiplicando-se por esquizogonia. Podem também atingir o baço, medula óssea, pulmões, linfonodos ou miocárdio onde também ocorre a multiplicação. Parece que há dois tipos de esquizontes. Um contendo macromerozoítos e outro micromerozoítos. Estes são fagocitados pelos neutrófilos e monócitos tomando-se gametócitos^{5,s}. Os gametócitos são as formas do parasito encontradas no sangue periférico dos cães. São formações alongadas ou em bastão que se coram pelos derivados de Romanowsky que tomam o citoplasma claro e o núcleo arroxeado.

A ocorrência do *Hepatozoon* spp tem sido relatada em diversos países; E.U.A., Itália, Índia, Israel, França, Portugal, África do Sul, Japão «J. <7.10,11>»[^]

Objetiva-se com o presente relato, descrever o encontro de *Hepatozoon canis* em dois cães atendidos no Hospital Veterinário da Universidade Federal de Uberlândia.

RELATO DE CASOS

Primeiro Caso: Cadela mestiça, 3 meses de idade, admitida em outubro/1991. Ao exame clínico revelou: aumento de temperatura (41°C), mucosas oculares hiperêmicas, apatia, prostração, corrimento ocular e nasal sero-mucoso, estertores

úmidos nos pulmões, fígado aumentado de volume e sensível à palpação. O animal estava infestado por *Rhipicephalus sanguineus*. O exame coproparasitológico e a pesquisa de corpúsculos de Lentz deram resultados negativos. Pelo hemograma detectou-se anemia do tipo normocítica normocrômica e um desvio para a esquerda. O exame do esfregaço sanguíneo, corado pelo May - Grunwald - Giemsa, revelou no citoplasma dos leucócitos (neutrófilos e monócitos) dois tipos de formações:

- formações alongadas, com citoplasma róseo-claro envolto por uma membrana, núcleo vermelho bem definido, localizado mais próximo a uma das extremidades, medindo 8,90 μm - 9,89 μm x 4,0 μm - 6,9 μm (x = 9,56 μm x 5,60 μm), e que foram identificadas como gametócitos de *Hepatozoon canis* (Fig. 1 e 2).

- formações arredondadas, de coloração azul arroxeada e com granulações bem evidentes, identificadas como mórulas de *Ehrlichia canis* (Fig. 2).

Segundo caso: Cadela Pastor Belga, 11 meses de idade, admitida em novembro/1991. Ao exame clínico revelou: aumento de temperatura (40,1°C), mucosas visíveis hiperêmicas, caquexia, desidratação intensa, dispnéia, taquicardia, estertores úmidos nos pulmões, sensibilidade renal à palpação, incoordenação dos membros posteriores, morrendo um dia após o atendimento. O exame coproparasitológico e a pesquisa de corpúsculos de Lentz mostraram-se negativos. O hemograma revelou leucocitose com neutrofilia e um desvio para a esquerda. O exame da camada leucocitária revelou presença de *Ehrlichia canis* em monócitos e gametócitos de *Hepatozoon canis* em neutrófilos.

DISCUSSÃO E CONCLUSÕES

Nos dois casos de infecção por *H. canis* associado à *E. canis* os sinais clínicos observados foram: anorexia, aumento de temperatura, mucosas hiperêmicas, estertores úmidos nos pulmões, taquicardia. Estes sinais e outros como letargia, palidez de mucosas, linfadenopatia, emaciação, corrimento nasal e ocular, diarreia com sangue, paralisia lombar, dermatose e

1 - Professor - Universidade Federal de Uberlândia

2 - Professora - Universidade Federal de Uberlândia

3 - Técnico de Laboratório - Universidade Federal de Uberlândia

algumas vezes morte foram encontradas por vários autores^{3,5,6,7,8,11,12,13}, em cães infectados pelo *Hepatozoon*, com infecção única ou mista. Os danos causados aos cães pelo *Hepatozoon* estão ainda pouco elucidados. Alguns autores consideram o protozoário como pouco patogênico e oportunista, aparecendo associado com outras infecções como erliquiose, babesiose, dirofilariose, cinomose, leishmaniose, demodicose entre outras^{1,2,4,5,6,7,10}. Outros autores já o consideraram como patogênico, causando sintomatologia nos cães, podendo ser fatal.

Nos casos relatados, o *Hepatozoon* apareceu associado com *Ehrlichia canis*, mascarando assim a sintomatologia.

O grau de parasitemia para o *H. canis* foi baixo em torno de 1,0% das células parasitadas nos dois cães. Alguns autores relatam o grau de parasitemia encontrado por eles, variando de 0,8% a 17,0%^{5,7}.

Fica assim registrado o primeiro relato de *Hepatozoon canis* em Uberlândia, no Estado de Minas Gerais.

SUMMARY

Hepatozoon canis gametocytes, measuring 9.56 µm x 5.60 µm were identified in circulating leukocytes of two dogs admitted to the Veterinary Hospital of the Universidade Federal de Uberlândia. Morulae of *Ehrlichia canis* were also found in circulating monocytes. The authors report the first occurrence of *H. canis* in Uberlândia, Minas Gerais state.

UNITERMS: *Hepatozoon canis*; Dogs; Minas Gerais; Brazil

REFERÊNCIAS BIBLIOGRÁFICAS

- 01-ARRU, E.; PAU, S.; LEONI, A. Segnalazione di *Hepatozoon canis* in Sardegna. *Riv. Parassit.*, v.43, p. 57-62, 1982.
02-BANSAL, R.; GAUTAM, O. P.; BANERJEE, D. P. Prevalence of *Babesia canis* and *Hepatozoon canis* infection in dogs of

Missar (Haryana) and Delhi and attempts to isolate *Babesia* from human beings. *Indian vet. J.*, v.62, p. 748-51, 1985.

- 03-BARTON, C. L.; RUSSO, E. A.; CRAIG, T. M.; GREEN, R. W. Canine hepatozoonosis: a retrospective study of 15 naturally occurring cases. *J. Amer. Anim. Hosp. Ass.*, v.21, p. 125-34, 1985.
04-BEAUFILS, J. P.; MARTIN-GRANEL, J.; BERTRAND, F. (Canine hepatozoonosis. 2. Report on 28 cases). *Hepatozoonose canine. 2. A propos de 28 cas. Prat. Méd. Chl. An. Comp.*, v.23, p. 281-93, 1988.
05-CRAIG, T. M.; SMALLWOOD, J. E.; KNAUER, K. W.; McGRATH, J. P. *Hepatozoon canis* infection in dogs: clinical, radiographic and hematologic findings. *J. Amer. Vet. Med. Ass.*, v.173, p. 967-72, 1978.
06-ELIAS, E.; HOMANS, P. A. *Hepatozoon canis* infection in dogs: clinical and haematological findings; treatment. *J. small anim. Pract.*, v.26, p. 55-62, 1988.
07-MAKIMURA, S.; KINJO, H.; MATOVELO, J. A.; OGAWA, H.; YAMASAKI, K.; MATSUYAMA, K.; TATEYAMA, S.; USUI, M. Three cases of *Hepatozoon canis* infection of dogs in Miyazaki Prefecture. *J. Japan Vet. Med. Ass.*, v.44, p. 928-32, 1991.
08-NORDGREN, R. M.; CRAIG, T. M. Experimental transmission of the Texas strain of *Hepatozoon canis*. *Vet. Parasitol.*, v.16, p. 207-14, 1984.
09-OLSEN, O. W. *Parasitologia animal*. 3. ed. Barcelona, Editorial Aedos, 1977. v.1, p. 185-90.
10-PENZHORN, B. L.; LANGE, A. L. *Hepatozoon* and *Ehrlichia* in the same canine neutrophil. *Tydskr. S. Afr. vet. Ver.*, v.61, p. 95, 1990.
11-REBELO, M. E. *Hepatozoon canis* (James, 1905) em canídeos domésticos na zona do Alto Douro Concelho de Alijó. *Rep. Trab. L. I. N. V.*, v.21, p. 99-102, 1989.
12-URQUHART, G. M.; ARMOUR, J.; DUNCAN, J. L.; DUNN, A. M.; JENNINGS, F. W. *Parasitologia veterinária*. Rio de Janeiro, Guanabara Koogan, 1990. p. 255.
13-VERCRUYSSSE, J.; PARENT, R. Note sur deux cas d'hépatozoonose canine a Dakar. *Rev. méd. Vét.*, v.133, p. 183-5, 1982.

Recebido para publicação em 19/03/1992
Aprovado para publicação em 08/07/1992

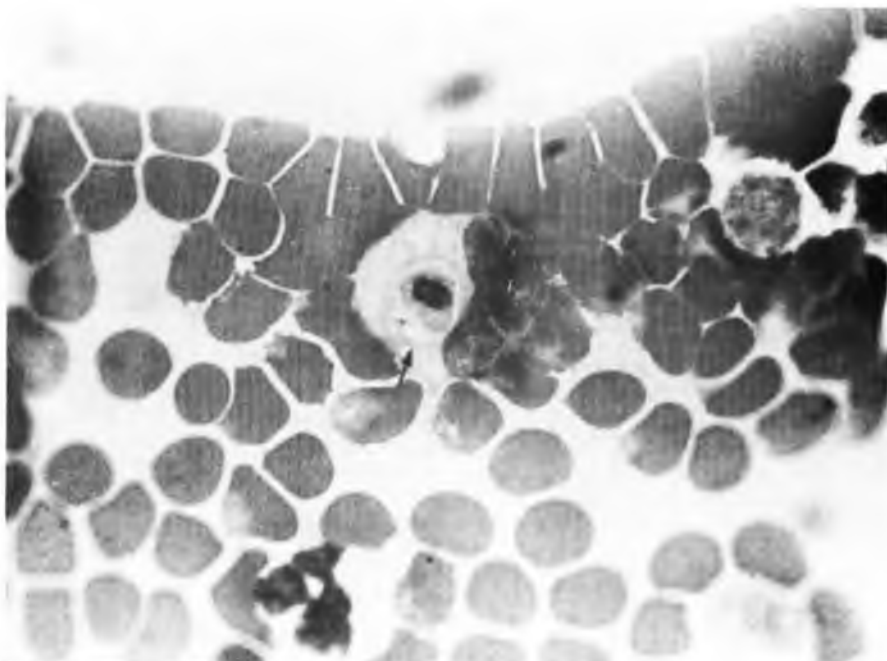


FIGURA 1
Neutrófilo canino, contendo gametócito de *Hepatozoon canis*

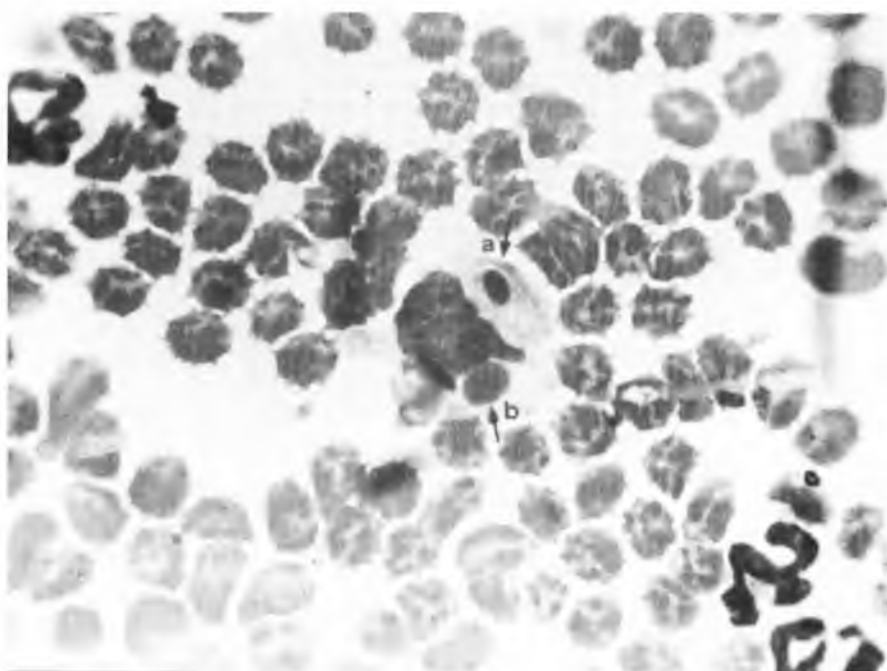


FIGURA 2
Monócito canino, contendo (a) gametócito de *Hepatozoon canis* e (b) mórula de *Ehrlichia canis*.