Avaliação cirúrgica e laboratorial da utilização de pericárdio homólogo em lesões por abrasão em serosa de cólon maior (flexura pélvica) de equinos

Surgical evaluation and laboratory use of homologous pericardium in serous injury by abrasion of large colon (pelvic flexure) of horses

Paulo Ari Tietböhl LEIRIA[1]; Aline OGASSAWARA[2]; Mariana SALLES[2]; Paulo MAIORKA[3]; André Luis do Valle de ZOPPA[1]

[1] Universidade de São Paulo, Faculdade de Medicina Veterinária e Zootecnia, Departamento de Cirurgia, São Paulo – SP, Brasil
[2] Universidade de São Paulo, Faculdade de Medicina Veterinária e Zootecnia, São Paulo – SP, Brasil
[3] Universidade de São Paulo, Faculdade de Medicina Veterinária e Zootecnia, Departamento de Patologia, São Paulo – SP, Brasil

Resumo

Aderências intra-abdominais são complicações de cirurgias de equinos que podem resultar em processos obstrutivos e comprometer a sobrevida dos animais. O presente estudo utilizou dez equinos hígidos, machos, sem raça definida (SRD), com quatro a 15 anos de idade e peso vivo situado entre 300 e 400 quilogramas (kg). Os animais foram submetidos à laparotomia esquerda em estação com o objetivo de serem induzidas aderências, testar a utilização intestinal de membrana biológica de pericárdio como prevenção e avaliar as diferentes alterações sistêmicas e do líquido abdominal. Após sedação e analgesia local, foi utilizado o acesso cirúrgico em grade, na flexura pélvica foi criada uma área de abrasão que, no Grupo 1, foi coberta por pericárdio homólogo e no Grupo 2, lavada com solução fisiológica. Após reposicionamento foi realizada a sutura muscular, de subcutâneo e pele. O pós-operatório constou de avaliações clínicas, citologia do líquido abdominal, hematologia e bioquímica sérica nos momentos M0- pré-operatório e M7, M14, M21 e M28 dias de pós-operatório. Nova laparotomia foi realizada aos 30 dias para verificar aderências, aspecto e biópsia intestinal. A técnica cirúrgica possibilitou menor trauma e campo operatório restrito. A evolução clínica foi satisfatória e cicatriz fibrosa foi identificada entre os planos musculares. Aderências não foram observadas. As avaliações laboratoriais demonstraram aumento de bilirrubinas, hematócrito, monócito, ureia sanguíneos e de proteína, densidade e leucócitos segmentados no líquido peritoneal. Conclui-se que a abrasão foi insuficiente para promover aderências fibrosas. O implante, sem comprovada eficácia, é viável e possível, por não resultar em diferenças laboratoriais significativas ou alterações deletérias.

Palavras-chave: Equinos. Pericárdio homólogo. Cólon maior. Aderências.

Abstract

Intra-abdominal adhesions are equine surgery complications, which can result in obstructive processes and jeopardize the survival of these animals. The present study used 10 healthy, male mongrel horses (SRD), with four and 15 years of age and weighing between 300 and 400 kilograms (kg), who underwent laparotomy left station with the aim of inducing adhesions, test intestinal membrane using pericardium as prevention and evaluating the different systemic changes and the abdominal fluid. After sedation and local anesthesia, the surgical approach was used in grade; pelvic flexure was created in an area of abrasion that in Group 1 was covered by homologous pericardium and in Group 2, washed with saline. After repositioning muscle, the skin and subcutaneous tissue were sutured. Postoperative care consisted of clinical evaluation, abdominal fluid cytology, hematology and serum biochemistry in moments M0- preoperative, and M7, M14, M21 and M28 days postoperatively. New laparotomy was performed at 30 days from the surgery to verify adhesion, appearance and intestinal biopsy. The surgical technique allowed less trauma and restricted operative field. The clinical course was satisfactory, and fibrous scar was identified between the muscle planes. Adhesions were not observed. Laboratory evaluations showed increased bilirubin, hematocrit, monocyte, blood urea and protein density and segmented leukocyte peritoneal fluid. The present study concluded that the abrasion was insufficient to promote fibrous adhesions. The implant without proven efficacy is feasible and possible, and does not result in significant differences laboratory or deleterious changes.

Keywords: Equine. Homologous pericardium. Large colon. Adhesions.

Correspondência para:
Paulo Ari Tietböhl Leiria
Av. Agenir Martinhom Scachetti, 276 – Itaici
CEP 13341-633, Indaiatuba, SP, Brasil
e-mail: pauloleiria@equivet.vet.br

Recebido: 30/07/2013
Aprovado: 15/01/2015

DOI: 10.11606/issn.1678-4456.v52i1p24-33

Introdução

As aderências são complicações comuns em celiotomias de equinos, observadas em média 60 dias após exploração abdominal (BAXTER; BROOME; MOORE, 1990). Dependendo da disposição, resultam em obstruções luminais, culminando com desconforto abdominal (MUCHA, 1987), limitando muitas vezes, a exposição intestinal em celiotomias repetidas (VAN DER KRABEN; DIJSKSTRA; NIEUWENHUIJZEN, 2000). O sucesso das intervenções causadas por aderências é baixo (BAXTER; BROOME; MOORE, 1990). Essa condição ocorre de 18-22% em cirurgias por afecções de intestino delgado, e em 5% de todas as cirurgias abdominais (PARKER; FUBINI; TODHUNTER, 1990; PHILLIPS; WALMSEY, 1993). Sua formação é associada às afecções do intestino delgado, enterotomias, anastomoses (PHILLIPS; WALMSEY, 1993), e cirurgias abdominais realizadas em cavalos miniaturas (RAGLE et al., 1992) e potros (ADAMS; KOTERBA; BROWN, 1988; LUNDIN et al., 1989). Potros com idade inferior a 30 dias são mais suscetíveis, pela maior velocidade de cicatrização e menor fibrinólise (LUNDIN et al., 1989). Equinos acima de 15 anos são menos susceptíveis (MUELLER, 2002). Ileus e endotoxemia são importantes no desenvolvimento de aderências. O ileus causa prolongada estase e distensão e a endotoxemia reduz os mediadores da fibrinólise (t-PA - ativador plasminogênio tecidual e Antitrombina III) (COLLATOS et al., 1994).

Com os adventos em diagnóstico, técnicas cirúrgicas e protocolos anestésicos, a taxa de sobrevida dos animais aumentou, as aderências tornaram-se mais evidentes e preocupantes no pós-operatório (BAXTER; BROOME; MOORE, 1990). Apesar de esforços para entender a sua formação e prevenção, elas ainda são complicações desafiadoras (LOUISE; BAXTER, 1997). Sua presença em cirurgia abdominal participa do processo cicatricial normal, confere revascularização em isquemias e controle de infecções. A importância clínica ocorre quando passam de fibrinosas e omentais a fibrosas permanentes (HOLTZ, 1984). A incidência das aderências é de determinação difícil, e as manifestações clínicas inconclusivas (LOUISE; BAXTER, 1997). O tratamento é frustrante, oneroso e com altos índices de mortalidade e morbidade (BAXTER; BROOME; MOORE, 1990). Avanços técnicos e farmacológicos preventivos são direcionados a reduzir o trauma, peritonite, aumentar a fibrinólise, estimular motilidade e separar tecidos adesiogênicos na fase pós-operatória. A peritonite preexistente e a natureza cirúrgica invasiva limitam a terapia (MUELLER, 2002). Vários materiais foram testados experimentalmente.

Entre estes se destacam celulose oxidada regenerada Interceed TC-77, politetrafluoroetileno Gore-Tex8 (PAGIDAS; TULANDI, 1992), polímero biodegradável sintético, cola de fibrina Tissucol9, membranas absorvíveis de ácido hialurônico e carboximetilcelulose Seprafilm10, soluções aquosas de polyol (MONTGOMERY; SHANTI; MOGHISSI, 1993), e polipentepeptídeo de elastina (HOBAN; PIERCE; QUANCE, 1994). O uso desses materiais é limitado em equinos, pela difícil aplicação, contraindicação em contaminações e alto custo (EGGLESTONE; MUELLER, 2003). Membranas de carboximetilcelulose e hialuronato sódico são empregadas para evitar sua formação. Após 24 horas, essa membrana torna-se gel, e em quatro semanas é absorvida (MUELLER, 2002). O material mostrou reduzir a incidência, severidade e extensão de aderências em resseções do intestino delgado. Entretanto, o benefício permanece restrito ao local da aplicação (MUELLER, 2002).

Materiais e Método

O presente trabalho foi submetido e aprovado pela Comissão de Bioética da Faculdade de Medicina Veterinária e Zootecnia da Universidade de São Paulo – USP Campus Capital, sob protocolo de nº1156/2007.

Seleção, manutenção e pré-operatório

Foram utilizados dez equinos, machos, sem raça definida (SRD), com quatro a 15 anos de idade, e peso

vivo situado entre 300 a 400 kg. Foram incluídos no projeto animais hígidos ao exame físico (frequência cardíaca, frequência respiratória, tempo de preenchimento capilar (TPC), temperatura retal, coloração de mucosas e motilidade intestinal), hematológico (hemograma), bioquímica sérica (perfil renal e hepático) e líquido abdominal.

Durante o período experimental, os animais foram mantidos em estabulação, recebendo ração comercial em três arraçoamentos diários (1% do peso vivo). Os animais foram vermifugados (ivermectina e pamoato de pirantel) 15 dias antes do início do projeto.

No período pré-cirúrgico foi realizada antibioticoprofilaxia com enrofloxacina pela via intravenosa na dose de 5 mg/kg, com repetição após 24 e 48 horas, e antiinflamatório não esteroidal (Flunixin meglumine) pela via intravenosa, na dose de 1,1 mg/kg, a cada 24 horas por 3 dias.

A membrana biológica testada foi proveniente de pericárdio equino, que após a sua coleta foi lavada em água corrente, solução fisiológica e mantida em frasco de vidro estéril com glicerina 98%, por tempo mínimo de 30 dias da utilização. Os animais foram submetidos a jejum alimentar de 36 horas. Após contenção em tronco, a veia jugular esquerda e a região da fossa paralombar esquerda foram tricotomizadas e submetidas à antissepsia com clorexidine degermante e alcoólico.

Protocolo anestésico e técnica cirúrgica

A sedação foi realizada com xilazina 10% (0,7 mg/kg) e tartarato de butorfanol (0,04 mg/kg), pela via intravenosa, bloqueio infiltrativo perineural (torácico lateral), e anestesia local infiltrativa na região da incisão com cloridrato de lidocaína 2%.

O acesso ao abdômen foi realizado por laparotomia esquerda. Após a incisão de pele de 10 cm, tecido subcutâneo e fáscia musculares do oblíquo abdominal externo, oblíquo abdominal interno, transverso abdominal e ruptura digital do peritônio (Figura 1). O cólon maior (flexura pélvica) foi identificado por exploração manual e exteriorizado. Foram induzidas lesões

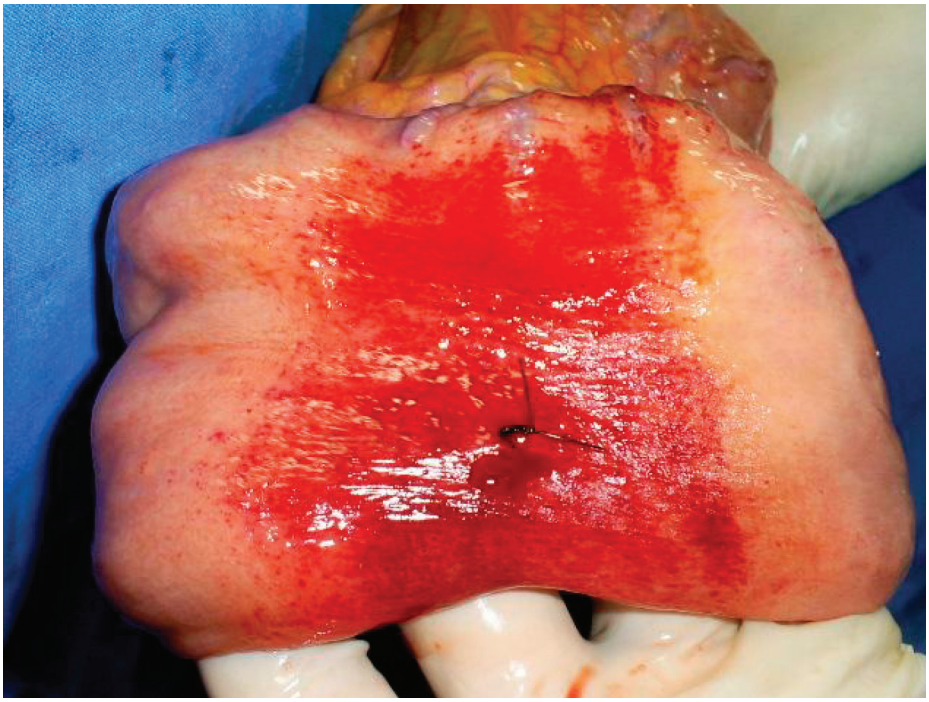

Figura 1 – Sutura em ponto simples utilizada para referendar a lesão na serosa da flexura pélvica de equinos submetidos a lesões por abrasão em serosa de cólon maior (flexura pélvica)
Fonte: (LEIRIA, 2010).

de serosa por abrasão de 7 x 7 cm, sequencialmente com gaze seca estéril, friccionando por 100 vezes em única direção, 100 repetições com gaze embebida em álcool 70%, e fricção de pinça Kelly por mais 100 vezes em único sentido (Figura 2). No centro da lesão foi realizada sutura de um ponto simples com náilon nº 0 (Figura 1).

Após a indução das lesões, no grupo 1 (cinco animais), a área foi recoberta pela membrana em dimensão 7 x 7 cm, previamente hidratada e lavada com solução fisiológica, e fixada com pontos simples com fio absorvível Poliglactina 910 nº 00 (Figura 2). No grupo 2, o segmento intestinal foi lavado com solução fisiológica e reposicionado na cavidade abdominal.

Nos dois grupos, as suturas musculares foram realizadas em padrão contínuo simples, utilizando-se fio Poliglactina 910 nº 2, tecido subcutâneo em padrão Cushing com fio Poliglactina 910 nº 00 e a pele foi suturada em padrão contínuo simples com fio inabsorvível náilon nº 0.

Acompanhamento pós-operatório e reavaliação cirúrgica

Os animais foram avaliados por inspeção e exame físico, duas vezes ao dia, hemograma, bioquímica sérica (perfil renal e hepático) e citologia do líquido abdominal, semanalmente por quatro semanas. A abdominocentese foi realizada com técnica asséptica, agulha 40 x 12 na linha média, cinco centímetros da cartilagem xifoide. A remoção da sutura foi realizada 14 dias após o procedimento.

Nova laparotomia foi realizada após 30 dias pelo mesmo acesso, para biopsia intestinal e histologia da área de recobrimento com a membrana (Figura 3).

A coleta do material para exames laboratoriais (sangue, soro e líquido abdominal) foi realizada nos momentos: M0- pré-operatório imediato, M7- 7º dia pós-operatório, M14- 14º dia pós-operatório, M21- 21º dia pós-operatório, M28- 28º dia pós-operatório.

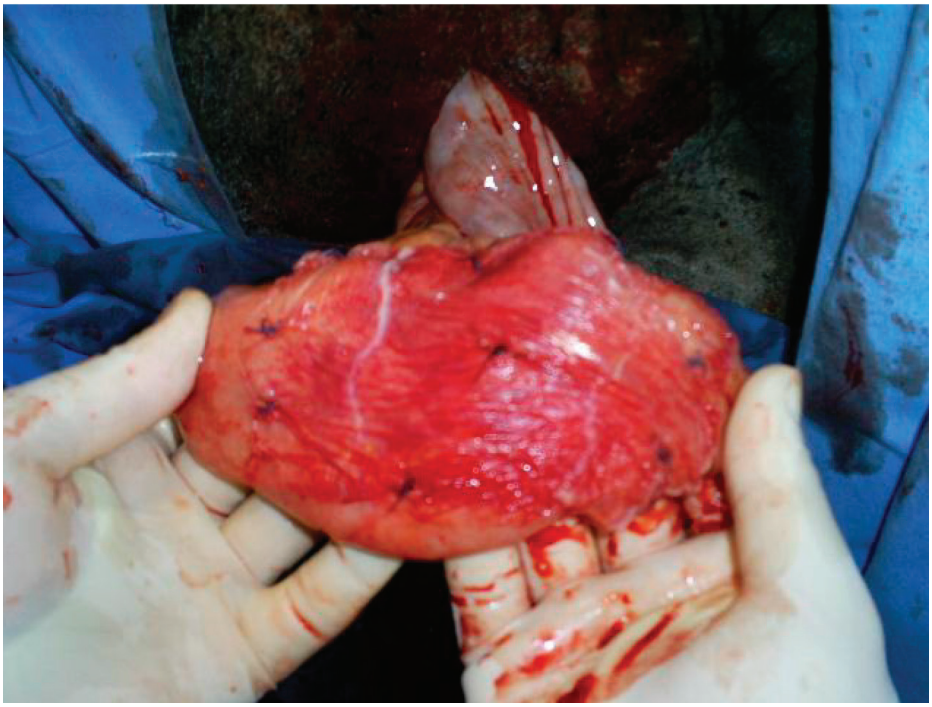

Figura 2 – Imagem ilustra o implante da membrana biológica (pericárdio equino) fixado à serosa da flexura pélvica com pontos simples de equinos submetidos a lesões por abrasão em serosa de cólon maior (flexura pélvica)
Fonte: (LEIRIA, 2010).

Figura 3 – Ilustração do aspecto macroscópico da flexura pélvica do intestino de equinos do grupo controle (30 dias de pós-operatório)
Fonte: (LEIRIA, 2010).

Análise estatística

Para as variáveis paramétricas foi utilizado o teste de ANOVA e o teste de comparação múltipla de Tukey--Kramer para a comparação entre os tempos de um mesmo grupo, e o teste t pareado para a comparação de um mesmo tempo entre os dois grupos (experimental e controle).

Para as variáveis não paramétricas foi empregado o teste de Kruskal-Wallis e para a comparação entre os tempos de um mesmo grupo, e o teste de Wilcoxon para os testes pareados e para comparação de um mesmo tempo entre os dois grupos. Os tratamentos estatísticos foram efetuados com o programa de computador GrafPad InStat (GraphPad Software, versão 3.01, 1998), considerando-se $p \leq 0{,}05$ para indicar significância estatística.

Resultados

Laboratoriais

Os resultados hematológicos apresentaram diferença significativa de hematócrito no período (21-21) e monócitos no período (28-28), comparando indivíduos de grupos diferentes.

A bioquímica sanguínea apresentou diferença estatística na ureia entre os períodos (7-28) para o grupo experimental, bilirrubinas indiretas nos períodos (0-21, 0-28) entre indivíduos do mesmo grupo e bilirrubinas totais nos períodos (0-7, 0-21, 0-28) comparados ao grupo tratado e de (0-21, 0-28) ao controle.

A análise do líquido abdominal mostrou diferenças estatísticas de densidade nos períodos (0-7, 0-14) para o grupo tratado e no período (0-14) para o grupo controle, leucócitos nos períodos (0-7, 0-14, 14-28) para o grupo tratado (Gráfico 1 e Tabela 1). A proteína do líquido abdominal apresentou diferença nos períodos (0-7, 0-14, 0-21) no grupo tratado e controle nos períodos (0-7, 0-14, 0-21, 0-28) (Gráfico e Tabela 2).

Clínicos e cirúrgicos

Em ambos os grupos, a evolução clínica pós-operatória ocorreu de forma satisfatória, a ferida cirúrgica apresentou leve edema e sensibilidade por sete dias.

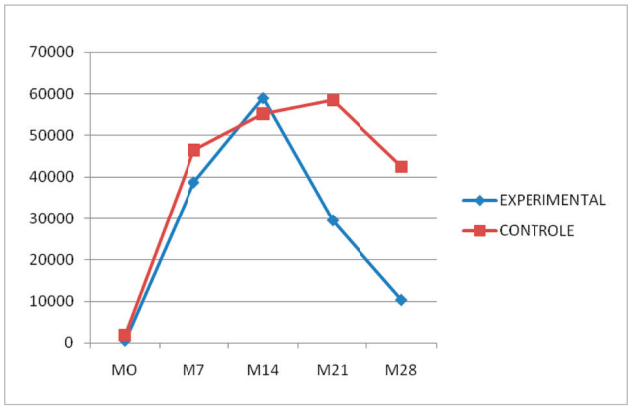

Gráfico 1 – Médias do número de leucócitos (cels/µl) no líquido peritoneal de equinos submetidos a lesões por abrasão em serosa de cólon maior (flexura pélvica) e tratados com pericárdio homólogo (grupo experimental) segundo o tempo expresso em dias após a realização do procedimento cirúrgico
Fonte: (LEIRIA, 2010).

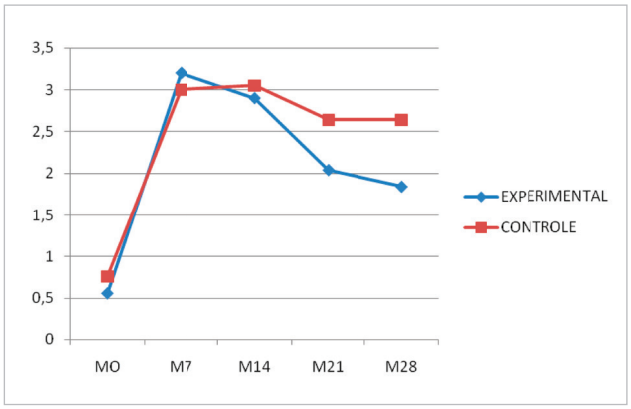

Gráfico 2 – Distribuição dos valores das médias da concentração de proteína no líquido peritoneal (g/dl) de equinos submetidos a lesões por abrasão em serosa de cólon maior (flexura pélvica) e tratados com pericárdio homólogo (grupo experimental) segundo o tempo expresso em dias após a realização do procedimento cirúrgico
Fonte: (LEIRIA, 2010).

Tabela 1 – Valores referentes a médias e desvios-padrão do número de leucócitos peritoneais (cels/µl) – de equinos submetidos a lesões por abrasão em serosa de cólon maior (flexura pélvica) e tratados com pericárdio homólogo (grupo experimental) segundo o tempo expresso em dias após a realização do procedimento cirúrgico – São Paulo – 2010

GRUPOS/DIAS	**0**	**7**	**14**	**21**	**28**	**p**
EXPERIMENTAL	520 (± 408,66)^{a}	38700 (± 1777)^{bd}	59025 (± 3275)^{bc}	29500 (± 1418)^{abc}	10280 (± 1190)^{ad}	
CONTROLE	1900 (± 2738)^{a}	46400 (± 2797)^{a}	55225 (± 2412)^{a}	58440 (± 5257)^{a}	42440 (± 4414)^{a}	0,2383^{NS}
P	0,2954^{NS}	0,6718^{NS}	0,8580^{NS}	0,2688^{NS}	0,1544^{NS}	

Médias seguidas de letras iguais na mesma linha não diferem entre si pelo teste Tukey ($p > 0,05$)
* significativo ($p \leq 0,05$)
^{NS} não significativo ($p > 0,05$)

Tabela 2 – Valores referentes a médias e desvios-padrão da proteína do líquido peritoneal (g/dl) – de equinos submetidos a lesões por abrasão em serosa de cólon maior (flexura pélvica) e tratados com pericárdio homólogo (grupo experimental) segundo o tempo expresso em dias após a realização do procedimento cirúrgico – São Paulo – 2010

GRUPO/DIAS	**0**	**7**	**14**	**21**	**28**	**p**
EXPERIMENTAL	0,56 (± 0,49)^{a}	3,20 (± 0,67)^{b}	2,90 (± 0,57)^{b}	2,04 (± 1,22)^{b}	1,84 (± 0,49)^{ab}	0,0005*
CONTROLE	0,76 (± 0,53)^{a}	3,00 (± 1,00)^{b}	3,05 (± 0,80)^{b}	2,64 (± 0,68)^{b}	2,64 (± 0,88)^{b}	0,0016*
p	0,5583^{NS}	0,7623^{NS}	0,7725^{NS}	0,3655^{NS}	0,1169^{NS}	

Médias seguidas de letras iguais na mesma linha não diferem entre si pelo teste Tukey ($p > 0,05$)
* significativo ($p \leq 0,05$)
^{NS} não significativo ($p > 0,05$)

As suturas foram retiradas no 14º dia e tecido fibroso foi visualizado na segunda laparotomia. As biópsias intestinais foram efetuadas com facilidade.

No grupo tratado, o aspecto macroscópico das lesões mostrou extensa hiperemia com tecido seroso. A avaliação histológica para o grupo tratado mostrou grande presença de eosinófilos em mucosa e submucosa intestinal, nódulos linfoides reativos, região do implante hemorrágico e com intensa neovascularização, tecido colágeno abundante e em organização.

No grupo controle, o aspecto macroscópico mostrou pequeno tecido cicatricial sobre o material de sutura. Histologicamente, foram observados eosinófilos na mucosa e submucosa intestinal, nódulos linfoides

reativos de tamanho aumentado, focos de hemorragia ao redor das fibras colágenas, com neovascularização acentuada. A camada de fibras colágenas apresentou menor espessura e organização.

Discussão

Várias substâncias têm sido testadas, atuando em diferentes fases do processo adesiogênico e em diferentes propósitos satisfatoriamente (SOUTHWOOD; BAXTER, 1997; HENDRIX et al., 2001; ONCEL et al., 2003; ARIF et al., 2009; ERSOZ et al., 2009). Resultados positivos devem ser cautelosos, pois nota-se que grande parte da aplicação desses modelos experimentais antecedem o insulto gerado (PARKER et al., 1987; SULLINS; WHITE; LUNDIN, 2004). Mesmo os grupos tratados, a sua efetividade pode ser equívoca, pois em casos reais seu uso ocorrerá após a injúria.

Diante das teorias de formação de aderências, como resposta cicatricial ou desequilíbrio entre coagulação/fibrinólise, Mucha (1987) sugere que, quando tais lesões são formadas, elas irão resultar em obstruções intestinais, desconforto abdominal e reintervenções cirúrgicas, e em casos severos (medicina veterinária) é recomendada a eutanásia. A metodologia de indução de aderência tem sido inconsistente nas pesquisas quanto aos métodos de indução e interpretações dos resultados, não fornecendo eficácia (GAERTNER et al., 2008). A inflamação e isquemia são indispensáveis na adesiogênese intestinal por desestabilizar o mecanismo fibrinolítico (LOUISE; BAXTER, 1997). Ellis (1962) refere que o fator para o desenvolvimento de aderências é a isquemia. Porém, os modelos experimentais de indução encontrados na literatura são traumáticos (ONCEL et al., 2005).

Em equinos, os estudos experimentais utilizam a isquemia de intestino delgado como forma de indução de aderências. Os animais são submetidos à anestesia inalatória, celiotomia, e para obtenção e análise de dados é realizada a eutanásia dos animais (PARKER et al., 1987; SULLINS; WHITE; LUNDIN, 2004).

No presente estudo, a membrana de pericárdio equino foi avaliada cirúrgica e laboratorialmente para determinar sua ação em minimizar e/ou tratar aderências intra-abdominais. Para este objetivo, houve a necessidade de ser criado um modelo de formação de aderências por abrasão de serosa intestinal (ONCEL et al., 2005).

A escolha por cólon maior aos modelos clássicos deve-se às menores complicações clínicas no pós-operatório e maior probabilidade de acompanhamento no período proposto. Apesar de tais protocolos terem sido utilizados apenas em animais de laboratório, ele foi adotado no presente trabalho por ser rápido, dispensar equipamentos especiais e ampla equipe, realização com animais em estação, eutanásia desnecessária para coleta de material (biópsia) e avaliação macroscópica, além de efetividade para gerar trauma e inflamação.

Durante o estudo piloto foi constatado que o trauma por abrasão serosa com gaze seca não apresentou aparência satisfatória. Para aumentar a intensidade da lesão, friccionou-se por mais cem vezes, em único sentido (oral/aboral), gaze embebida em álcool. Devido a aparência da lesão ainda ser branda e superficial, fez-se o uso de fricção com uma pinça Kelly por mais cem vezes, em único sentido (oral/aboral), obtendo-se o resultado macroscópico desejado.

A abordagem cirúrgica seguiu o modelo utilizado por Bellenzani et al. (2004). com incisão de pele de vinte centímetros (próximo-distal) entre tuberosidade coxal e a última costela esquerda; posteriormente, a incisão do oblíquo abdominal externo e sua fáscia, divulsão dos planos musculares (técnica de grade) e ruptura do peritônio com tesoura.

No presente trabalho, uma incisão de pele de dez centímetros foi suficiente para expor e manipular a estrutura intestinal; a diérese mais ventral evitou a incisão de fibras do oblíquo abdominal externo e menor hemorragia. A síntese foi realizada a partir do oblíquo abdominal interno, reduzindo o material e tempo cirúrgico.

Os principais tipos de aderências intra-abdominais são fibrinosas, omentais e fibrosas. As fibrinosas pre-

cedem as aderências fibrosas, são temporárias e raramente de importância clínica, a fibrinólise eficiente, pode concentrar grande número de bactérias e predispor a peritonite (BAXTER, 1991). A avaliação das aderências foi realizada trinta dias após o insulto traumático. A ausência de aderências fibrosas foi interpretada como falha na indução, provavelmente por ausência de mecanismo isquêmico (LOUISE; BAXTER, 1997) e componente inflamatório, ou decorrente do processo fibrinolítico normal, em que as aderências fibrinosas são degradadas em até quatro dias após o insulto peritoneal (GERVIN; PUCKET; SILVER, 1973). Sendo assim, a reavaliação deveria ter sido efetuada em menor tempo, e o emprego de um auxílio diagnóstico, como a ultrassonografia, aumentaria a precisão das alterações geradas pelo insulto.

A avaliação da efetividade da membrana foi comprometida pela ausência da formação de aderências, porém pôde-se avaliar macroscópica e histologicamente o comportamento do implante e as alterações sistêmicas por ele geradas.

Há uma carência de estudos sobre o emprego de membranas biológicas, o que dificulta a comparação de resultados. Em equinos, há apenas um trabalho experimental relacionado a implante intestinal de pericárdio (BELLENZANI et al., 2004). O objetivo foi determinar a cicatrização intestinal após indução de defeito coberto por pericárdio. Embora o enfoque do estudo fosse diferente do proposto no presente trabalho e as amostras de tecido intestinal submetidas à avaliação histológica em momentos diferentes (4, 5, 6, 7, 8 e 35 semanas), os resultados obtidos na quarta semana (BELLENZANI et al., 2004) foram comparados aos achados histológicos deste estudo (30 dias), sendo cronológica e histologicamente similares.

A histologia demonstrou características semelhantes às encontradas por Costa Neto (1997), notando integração das membranas por neovascularização, invasão celular mesenquimal e organização colágena. Apesar de o estudo realizado por Costa Neto (1997), tratar-se de reparo tendíneo de cães com peritônio bovino, sugere que o comportamento dessas membranas siga o mesmo padrão.

Os resultados pós-operatórios (fase laboratorial), exceto pelo fibrinogênio, mostraram-se de acordo com o observado por Montello et al. (2004), que avaliaram as alterações hematológicas de equinos após laparotomia e enterotomia de cólon menor. Concluíram que o acesso determinou inflamação aguda, aumento do fibrinogênio, leucócitos e de neutrófilos segmentados. Nesta pesquisa, não houve diferença significativa entre os grupos, sugerindo que a membrana se comporta de forma inerte e as alterações são decorrentes da cirurgia.

A análise do líquido peritoneal ratifica que a membrana não oferece inflamação significativa, sendo o pico inflamatório de quatorze dias, não havendo diferença estatística entre os grupos. Neste estudo, a avaliação laboratorial abrangeu a avaliação bioquímica (função renal, função hepática), não sendo observadas alterações consistentes ao procedimento cirúrgico ou ao implante da membrana biológica. Na fase experimental, não se observou intercorrência. Na análise das médias dos parâmetros vitais avaliados notou-se paralelismo em parâmetros normais referidos pela literatura (FEITOSA, 2008).

A evolução clínica dos animais de ambos os grupos mostrou-se satisfatória, dados que superam positivamente aos citados por Hay et al. (2001), que utilizando outra metodologia de indução de aderências observaram desconforto abdominal em quatro de doze animais testados.

Conclusões

A abrasão focal de serosa de cólon maior adotada no presente trabalho foi insuficiente para promover a formação de aderências intra-abdominais fibrosas. A utilização de pericárdio equino como proteção de áreas de lesão intestinal, mesmo sem a comprovação de sua eficácia para minimizar a formação de aderências intra-abdominais, apresenta-se viável e possível, pois não foram observadas diferenças estatisticamente sig-

nificativas (hematológicas, bioquímicas ou do líquido peritoneal) na comparação dos grupos, ou alterações que determinassem efeitos deletérios aos animais.

Agradecimentos

Fundação de Amparo à Pesquisa do Estado de São Paulo (FAPESP).

Referências

ADAMS, R.; KOTERBA, A. M.; BROWN, M. P. Exploratory celiotomy for gastrointestinal disease in neonatal foals: a review of 20 cases. **Equine Veterinary Journal**, v. 20, n. 1, p. 54-58, 1988. Disponível em: <http://onlinelibrary.wiley.com/doi/10.1111/j.2042-3306.1988.tb01442.x/abstract>. Acesso em: 25 maio 2013. doi: http://dx.doi.org/ 10.1111/j.2042-3306.1988.tb01442.x.

ARIF, E.; MURAT, A.; IPEK, I.; OSMAN, Y.; AHMET, Z. A.; CAGATAY, C. Comparison of intraperitoneal honey and sodium hyaluronate-carboxymethylcellulose (SEPRAFILM™) for the prevention of postoperative intra-abdominal adhesions. **Clinics**, v. 64, n. 4, p. 363-368, 2009. Disponível em: <http://www.scielo.br/scielo.php?pid=S1807-59322009000400016&script=sci_arttext>. Acesso em: 15 jun. 2013. doi: http://dx.doi.org/ 10.1590/S1807-59322009000400016.

BAXTER, G. Intra-abdominal adhesions in horses. **Compendium on Continuing Education for the Practicing Veterinarian**, v. 13, p. 1587-1597, 1991.

BAXTER, G. M.; BROOME, T. A.; MOORE, J. N. Abdominal adhesions after small intestinal surgery in the horse. **Veterinary Surgery**, v. 18, n. 6, p. 409-414, 1990. Disponível em: <http://onlinelibrary.wiley.com/doi/10.1111/j.1532-950X.1990.tb01115.x/pdf>. Acesso em: 27 fev. 2015. doi: http://dx.doi.org/10.1111/j.1532-950X.1990.tb01115.x.

BELLENZANI, M. C. R.; BACCARIN, R. Y.; CARRARA, C. H.; MANZAN, R. M. Evaluation of the healing of surgically created small colon serosal lesions in horses treated by homologous pericardium implantation: an experimental study. **Journal of Equine Veterinary Science**, v. 24, n. 12, p. 535-539, 2004. Disponível em: <http://www.sciencedirect.com/science/article/pii/S0737080604004435>. Acesso em: 27 fev. 2015. doi: http://dx.doi.org/ 10.1016/j.jevs.2004.11.007.

COLLATOS, C.; BARTON, M. H.; SCHLEEF, R.; PRASSE, K. W.; MOORE, J. N. Regulation of equine fibrinolysis in blood and peritoneal fluid based on a study of colic cases and induced endotoxaemia. **Equine Veterinary Journal**, v. 26, n. 6, p. 474-481, 1994. Disponível em: <http://onlinelibrary.wiley.com/doi/10.1111/j.2042-3306.1994.tb04053.x/pdf>. Acesso em: 27 fev. 2015. doi: http://dx.doi.org/ 10.1111/j.2042-3306.1994.tb04053.x.

COSTA NETO, J. M. **Tenoplastia experimental do calcâneo comum em cães com peritônio bovino conservado em glicerina 98%**. 1997. 98 f. Dissertação (Mestrado em Cirurgia Veterinária) – Faculdade de Ciências Agrárias e Veterinária, Universidade Estadual Paulista, Jaboticabal, 1997.

EGGLESTON, R. B.; MUELLER, P. E. Prevention and treatment of gastrointestinal adhesions. **Veterinary Clinics of North America**: equine practice, v. 19, n. 3, p. 741-763, 2003. Disponível em: <http://www.sciencedirect.com/science/article/pii/S0749073903000531>. Acesso em: 27 fev. 2015. doi: http://dx.doi.org/ 10.1016/j.cveq.2003.08.014.

ELLIS, H. The aetiology of post-operative abdominal adhesions: an experimental study. **British Journal of Surgery**, v. 50, p. 10-16, 1962. Disponível em: <http://onlinelibrary.wiley.com/doi/10.1002/bjs.18005021904/pdf>. Acesso em: 27 fev. 2015. doi: http://dx.doi.org/10.1002/bjs.18005021904.

ERSOZ, N.; OZLER, M.; ALTINEL, O.; SADIR, S.; OZERHAN, I. H.; UYSAL, B.; TOPAL, T.; GUVEN, A.; KORKMAZ, A. Melatonin prevents peritoneal adhesions in rats. **Journal of Gastroenterology and Hepatology**, v. 24, p. 1763-1767, 2009. Disponível em: <http://onlinelibrary.wiley.com/doi/10.1111/j.1440-1746.2009.05907.x/pdf>. Acesso em: 27 fev. 2015. doi: http://dx.doi.org/10.1111/j.1440-1746.2009.05907.x.

FEITOSA, F. L. F. **Semiologia veterinária**: a arte do diagnóstico. 2. ed. São Paulo: Roca, 2008.

GAERTNER, W. B.; GONZALO, F. G.; FALEMOVICIUS, I.; BONSACK, M. E.; DELANEY, M. D. Two experimental models for generating abdominal adhesions. **Journal of Surgical Research**, v. 146, p. 241-245, 2008. Disponível em: <http://www.sciencedirect.com/science/article/pii/S0022480407005094>. Acesso em: 27 fev. 2015. doi: http://dx.doi.org/10.1016/j.jss.2007.08.012.

GERVIN, A. S.; PUCKET, C. L.; SILVER, D. Serosal hipofibrinolysis: a cause of postoperative adhesions. **American Journal of Surgery**, v. 125, n. 1, p. 80-88, 1973. Disponível em: <http://www.sciencedirect.com/science/article/pii/0002961073900111>. Acesso em: 27 fev. 2015. doi: http://dx.doi.org/10.1016/0002-9610(73)90011-1.

HAY, W. P.; MUELLER, P. O. E.; HARMON, B.; AMOROSO, L. One percent sodium carboxymethylcellulose prevents experimentally induced abdominal adhesions in horses. **Veterinary Surgery**, v. 30, p. 223-227, 2001. Disponível em: <http://onlinelibrary.wiley.com/doi/10.1053/jvet.2001.17849/pdf>. Acesso em: 27 fev. 2015. doi: http://dx.doi.org/ 10.1053/jvet.2001.17849.

HENDRIX, M.; HILL, U.; EGBERT, A. C.; COKER, B.; ESTRIDGE, G. T. Evaluation of a novel synthetic sealant for inhibition of cardiac adhesions and clinical experience in cardiac surgery procedures. **Heart Surgery Forum**, v. 4, p. 204-210, 2001.

HOBAN, L. D.; PIERCE, M.; QUANCE, J. Use of polypentapeptides of elastin to prevent postoperative adhesions. Efficacy in a contamined peritoneal model. **Journal of Surgery**, v. 56, p. 179, 1994.

HOLTZ, G. Prevention and management of peritoneal adhesions. **Fertility and Sterility**, v. 41, p. 497-504, 1984.

LOUISE, L. S.; BAXTER, G. M. Current concepts in management of abdominal adhesions. **Veterinary Clinics of North America**: equine practice, v. 13, n. 2, p. 415-435, 1997.

LUNDIN, C.; SULLINS, K. E.; WHITE, N. A.; CLEM, M. F.; DEBOWES, R. M.; PFEIFFER, C. A. Induction of peritoneal adhesion with small intestinal ischaemia and distention in the foal. **Equine Veterinary Journal**, v. 21, p. 451-458, 1989. Disponível em: <http://onlinelibrary.wiley.com/doi/10.1111/j.2042-3306.1989.tb02195.x/pdf>. Acesso em: 27 fev. 2015. doi: http://dx.doi.org/10.1111/j.2042-3306.1989.tb02195.x.

MONTELLO, T. G.; CASTRO JR., F. C.; CHRISTO, E. C. S.; FILHO, A. P. F. S. Alterações hematológicas observadas em equinos submetidos à laparotomia em estação e enterotomia de cólon menor. **Acta Scientiae Veterinarie**, v. 32, n. 3, p. 201-205, 2004.

MONTGOMERY, R. V.; SHANTI, A.; MOGHISSI, K. S. A comparative evaluation of Polaxamer 407 and oxidized regenerated cellulose (Interceed TC7) to reduce postoperative adhesion formation in the rat uterine horn model. **Fertility and Sterility**, v. 59, p. 901, 1993.

MUCHA, P. Small intestinal obstruction. **Surgical Clinics of North America**, v. 67, p. 597-620, 1987.

MUELLER, P. O. E. Advances in prevention and treatment of intra-abdominal adhesions in horses. **Clinical Techniques in Equine Practice**, v. 1, n. 3, p. 163-173, 2002. Disponível em: <http://www.sciencedirect.com/science/article/pii/S1534751602800142>. Acesso em: 27 fev. 2015. doi: http://dx.doi.org/10.1053/ctep.2002.35577.

ONCEL, M.; REMZI, F. H.; CONNOR, J.; FAZIO, V. W. Comparision of cecal abrasion and multiple-abrasion models in generating intra-abdominal adhesions for animal studies. **Techniques in Coloproctology**, v. 9, p. 29-33, 2005. Disponível em: <http://link.springer.com/article/10.1007/s10151-005-0189-2>. Acesso em: 27 fev. 2015. doi: http://dx.doi.org/10.1007/s10151-005-0189-2.

ONCEL, M.; REMZI, F. H.; SENAGORE, A. J.; CONNOR, J. T.; FAZIO, V. W. Liquid antiadhesive product (Adcon-p) prevents post-operative adhesions within the intra-abdominal organs in a rat model. **International Journal of Colorectal Disease**, v. 18, p. 514-517, 2003. Disponível em: <http://link.springer.com/article/10.1007/s00384-003-0489-9>. Acesso em: 27 fev. 2015. doi: http://dx.doi.org/10.1007/s00384-003-0489-9.

PAGIDAS, K.; TULANDI, T. Effect of Ringer's lactate, Interceed (TC7), and Gore-Tex surgical membrane on post-surgical adhesion formation. **Fertility and Sterility**, v. 57, p. 199, 1992.

PARKER, J. E.; FUBINI, S. L.; TODHUNTER, R. J. Retrospective evaluation of repeat celiotomy in 53 horses with acute gastrointestinal disease. **Veterinary Surgery**, v. 18, n. 6, p. 424-431, 1990. Disponível em: <http://onlinelibrary.wiley.com/doi/10.1111/j.1532-950X.1990.tb01118.x/pdf>. Acesso em: 27 fev. 2015. doi: http://dx.doi.org/10.1111/j.1532-950X.1990.tb01118.x.

PARKER, J.; FUBINI, S.; CAR, B.; ERB, H. N. Prevention of intra-abdominal adhesions in ponies by low dose heparin therapy. **Veterinary Surgery**, v. 16, n. 6, p. 459-462, 1987. Disponível em: <http://onlinelibrary.wiley.com/doi/10.1111/j.1532-950X.1987.tb00988.x/pdf>. Acesso em: 27 fev. 2015. doi: http://dx.doi.org/10.1111/j.1532-950X.1987.tb00988.x.

PHILLIPS, T. J.; WALMSLEY, J. P. Retrospective analysis of the results of 151 exploratory laparotomies in horses with gastrointestinal diseases. **Equine Veterinary Journal**, v. 25, p. 427-431, 1993. Disponível em: <http://onlinelibrary.wiley.com/doi/10.1111/j.2042-3306.1993.tb02985.x/pdf>. Acesso em: 27 fev. 2015. doi: http://dx.doi.org/10.1111/j.2042-3306.1993.tb02985.x.

RAGLE, C. A.; SNYDER, J. R.; MEAGHER, D. M.; HONNAS, C. M. Surgical treatment of colic in American miniature horses: 15 cases (1980-1987). **Journal of the American Veterinary Medical Association**, v. 201, p. 329-331, 1992.

SOUTHWOOD, L.; BAXTER, G. M. Current concepts in management of abdominal adhesions. **Veterinary Clinics of North America**: equine practice, v. 13, p. 415-435, 1997.

SULLINS, K. E.; WHITE, N. A.; LUNDIN, C. S. Prevention of ischemia induced peritoneal adhesions in foals. **Equine Veterinary Journal**, v. 36, n. 5, p. 370-375, 2004. Disponível em: <http://onlinelibrary.wiley.com/doi/10.2746/0425164044868431/pdf>. Acesso em: 27 fev. 2015. doi: http://dx.doi.org/10.2746/0425164044868431.

VANDERKRABEN, A. A.; DIJKSTRA, F. R.; NIEUWENHUIJZEN, M.; REIJNEN, M. M. P. J.; SCHAAPVELD, M.; VAN GOOR, H. Morbity and mortality of inadvertent enterotomy during adhesiotomy. **British Journal of Surgery**, v. 87, p. 467-471, 2000. Disponível em: <http://onlinelibrary.wiley.com/doi/10.1046/j.1365-2168.2000.01394.x/pdf>. Acesso em: 27 fev. 2015. doi: http://dx.doi.org/ 10.1046/j.1365-2168.2000.01394.x.