

Efeitos do *laser* HeNe e do modo de aplicação no processo de cicatrização de queimaduras em ratos

Effects of the HeNe laser and of the application mode on healing burns in rats

Pâmela Billig Mello¹, Renan Maximiliano Fernandes Sampedro², Aline Martinelli Piccinini³

¹ Fisioterapeuta; mestranda em Fisiologia no Programa de Pós-Graduação em Ciências Biológicas da UFRGS (Universidade Federal do Rio Grande do Sul)

² Educador físico; Prof. Dr. da FAMES (Universidade Metodista de Santa Maria, RS)

³ Fisioterapeuta

ENDEREÇO PARA CORRESPONDÊNCIA

Pâmela Billig Mello
R. Sarmiento Leite 1031 ap.11
Centro
90050-170 Porto Alegre RS
e-mail: panmello@hotmail.com

Trabalho apresentado à XXI Reunião Anual de Sociedades de Biologia Experimental em Águas de Lindóia, SP, ago. 2006.

APRESENTAÇÃO
ago. 2006

ACEITO PARA PUBLICAÇÃO
fev. 2007

RESUMO: Esta pesquisa visou verificar os efeitos do *laser* terapêutico no tratamento de queimaduras em ratos da raça Wistar. Sessenta e dois ratos machos foram tricotomizados na região dorsal, em uma área de 4 cm², submetidos à queimadura por óleo vegetal quente a 300°C e então divididos em três grupos. A partir do dia seguinte à lesão iniciou-se o tratamento. O grupo experimental 1 foi tratado com *laser* de hélio-neônio (HeNe) no modo varredura a 4 J/cm² e o grupo experimental 2 com *laser* pontual na mesma intensidade, em quatro diferentes pontos previamente demarcados. Os animais do grupo controle não receberam tratamento algum. Foram realizadas coletas histológicas aos 3^o, 7^o, 14^o e 21^o dias após a lesão, analisando-se as lâminas. Os resultados mostraram que o grupo tratado com *laser* varredura obteve cura total da lesão após 14 dias de tratamento, apresentando a pele com estrutura normal, enquanto os demais grupos apresentaram melhora apenas após 21 dias. No grupo tratado com *laser* pontual percebeu-se a presença de neutrófilos no 14^o dia, o que sugere uma nova inflamação, que pode ter sido causada pela utilização de intensidade muito alta para essa forma de laserterapia. Os resultados permitem concluir que o *laser* HeNe em uma intensidade de 4 J/cm² acelera o processo de cicatrização de queimaduras cutâneas e, quando aplicado no modo varredura, os resultados são ainda mais efetivos.

DESCRIPTORES: Análise histológica; Cicatrização de feridas; Queimaduras; Terapia a *laser* de baixa intensidade

ABSTRACT: The aim of this study was to verify the effect of therapeutic laser in treating burns in Wistar rats. Sixty-two male rats had a 4 cm² area trichotomized at the dorsal region, were submitted to burn with hot vegetable oil at 300°C, and were then divided into three groups. Treatment began on the first day following burn. Experimental group 1 was treated with helium-neon (HeNe) array laser at 4 J/cm² and experimental group 2 with punctual laser at the same intensity, on four different points previously marked. Control group didn't receive any treatment. Histological samples were collected on the 3rd, 7th, 14th, and 21st days after burn, blades being then analysed. Results show that the group treated with array laser was fully healed after 14 days of treatment, presenting normal structure skin, while the other groups only showed improvement after 21 days. Neutrophile cells were noticed on the 14th day in the group treated with punctual laser, suggesting that a new inflammatory process had taken place, probably due to the use of an intensity too high for this mode of laser therapy. Results allow concluding that the HeNe laser at 4 J/cm² intensity speeds up the healing process of skin burns and that, if applied in the array mode, it is still more effective.

KEY WORDS: Analysis, histological; Burns; Laser therapy, low level; Wound healing

INTRODUÇÃO

Atualmente, uma das grandes preocupações no âmbito da saúde mundial é a lesão resultante de queimaduras¹. Segundo a Sociedade Brasileira de Queimaduras, no Brasil ocorrem um milhão de casos de queimaduras a cada ano; 200 mil são atendidos em serviços de emergência e 40 mil demandam hospitalização. As queimaduras estão entre as principais causas externas de morte registradas no Brasil². Estudo conduzido no Distrito Federal demonstrou taxa de mortalidade de 6,2% entre os queimados internados em hospital de emergência³.

Embora o prognóstico e a expectativa de vida dos indivíduos com lesão por queimadura tenham melhorado nos últimos anos, a epidemiologia das queimaduras permanece basicamente a mesma. Há uma incidência-pico em crianças de 1 a 5 anos de idade, devido primariamente às queimaduras com líquidos quentes¹. As queimaduras em crianças, na maioria dos casos, são provocadas pelo derramamento de líquidos quentes sobre o corpo, como água fervente na cozinha, água quente de banho e outros líquidos quentes, como óleo de cozinha. Nesses casos costumam ser mais superficiais, porém mais extensas⁴.

Após a lesão inicia-se um processo inflamatório. A cicatrização da queimadura segue todas as etapas de um processo inflamatório oriundo de uma injúria qualquer. Ocorre uma sequência de eventos denominados, respectivamente, lesão inicial, inflamação, proliferação e remodelamento⁵.

Na lesão inicial ocorre dano às células e a pequenos vasos sanguíneos. As células morrem em consequência da agressão direta, deficiência de oxigênio ou por agentes químicos liberados de outras células lesadas⁶. A segunda fase, inflamação, é resultado da microcirculação dos tecidos reagindo à lesão⁷. O terceiro processo envolvido, proliferação, inclui a reconstrução dos tecidos, revestimento

e reforço da ferida. Forma-se um tecido fibroso denso, que chamamos cicatriz. Com três semanas a força da cicatriz é de somente 15% do tecido original. O processo de remodelamento desse tecido, última fase da cicatrização, pode continuar por meses ou até anos, com a estrutura do novo tecido se alternando lentamente⁵.

É importante salientar que os processos seguintes à lesão se sobrepõem em grande parte e a duração de cada fase é muito variável, dependendo da gravidade da lesão original e da sua duração⁵.

A cicatrização é um processo complexo que, ao longo de anos, tem merecido especial atenção dos pesquisadores, principalmente quanto aos fatores que a retardam ou dificultam. As falhas mais importantes nesse processo ocorrem nos primeiros estágios, produzindo edema acentuado, reduzindo a proliferação vascular e diminuindo os elementos celulares, como leucócitos, macrófagos e fibroblastos. Diante disso, estudos têm buscado novos métodos terapêuticos que possam minimizar ou solucionar as falhas do processo de cicatrização tecidual. Dentre esses métodos, a laserterapia de baixa intensidade tem tido bastante destaque^{8,9}.

É imperativo que a reabilitação do paciente ocorra concomitantemente à cicatrização da pele. Se o fisioterapeuta está ativamente envolvido no tratamento inicial, a reabilitação pós-cicatrização poderá ser muito menos traumática e melhor sucedida¹.

Assim, a fisioterapia precoce não deve visar somente a manutenção ou recuperação da amplitude normal de movimento. Os objetivos da fisioterapia para com o paciente queimado incluem: prevenção de contraturas, prevenção e tratamento de complicações respiratórias, prevenção da formação de cicatriz hipertrófica, prevenção e tratamento da debilidade funcional. Além disso, tem-se tentado acelerar o processo cicatricial da lesão por meio do laser terapêutico com gás hélio néon, HeNe¹⁰.

O uso do laser no tratamento de queimaduras está baseado na sua ação antiinflamatória e de aceleração da cicatrização tecidual. Porém, atualmente não se dispõe de dados consistentes quanto aos efeitos da laserterapia em queimaduras, de forma que não existem evidências de que realmente acelere esse processo, ou de que, pelo desarranjo já existente em função da queimadura, o laser não provoque uma piora da lesão¹⁰. Além disso, a laserterapia não tem tido estudos científicos que comprovem sua real eficácia, o que gera, de certo modo, incertezas quanto a seus reais efeitos¹¹.

Nesse sentido, é importante realizar estudos celulares para fornecer base científica do uso clínico do laser no tratamento de feridas de queimaduras e da importância de seus parâmetros de irradiação com relação aos efeitos observados¹². Muitos dos estudos publicados^{8,9,13-17} não apresentaram resultados exclusivamente positivos, justificando-se perfeitamente a realização de novos estudos que ajudem a estabelecer os benefícios resultantes dessa modalidade terapêutica quanto à promoção de cicatrização em feridas¹².

Em função disso, este estudo tem por objetivo verificar os efeitos do laser terapêutico no tratamento de queimaduras em ratos Wistar. A metodologia foi estruturada de forma a permitir a análise das alterações provocadas por queimaduras com óleo vegetal quente em ratos, observando os efeitos do tratamento por laserterapia, comparando a evolução cicatricial das queimaduras nos grupos tratados com laser terapêutico no modo varredura, no modo pontual e no grupo não-tratado (controle).

METODOLOGIA

A amostra foi composta por 62 ratos machos da raça Wistar com peso de 250 a 300 gramas e idade de 120 dias, submetidos ao procedimento de queimadura por líquido quente e divididos em grupos de forma aleatória.

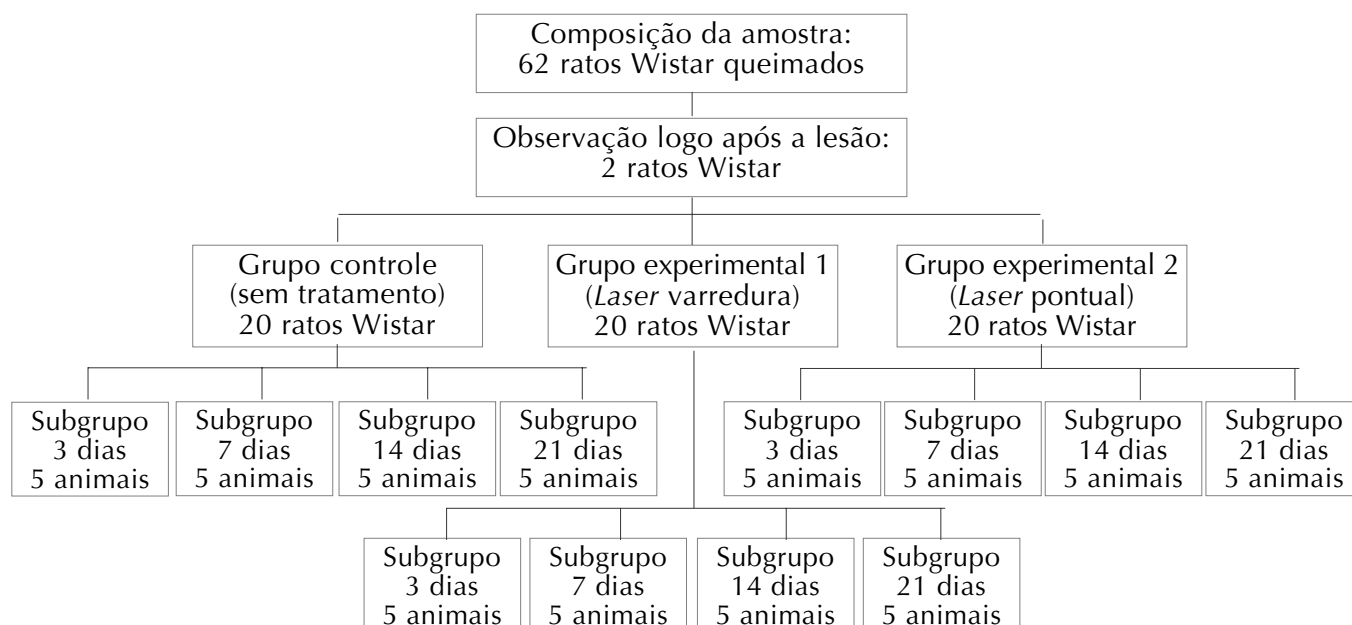


Figura 1 Esquema da distribuição dos animais nos grupos e subgrupos

Os animais foram mantidos em caixas plásticas apropriadas, com 5 animais do mesmo grupo em cada caixa. O assoalho foi recoberto inicialmente com serragem e posteriormente com jornal, para evitar contato da serragem com a ferida. A temperatura foi mantida constante (22-23°C) com ciclo claro-escuro de 12 horas. Água e alimentos foram oferecidos *ad libitum*.

Todos os esforços foram feitos para reduzir o número de animais utilizados e minimizar seu sofrimento. Em todo o estudo, os princípios éticos na experimentação animal do COBEA (Colégio Brasileiro de Experimentação Animal, <http://www.cobea.org.br/etica.htm#3>, 1991) e os princípios internacionais para pesquisa envolvendo animais (*International guiding principles for biomedical research involving animals*, Genebra, 1985) foram rigidamente seguidos, assim como as instruções oficiais que regulamentam pesquisas realizadas com animais (Leis 6638/79, 9605/98, Decreto 24665/34).

Lesão por queimadura

Foi realizado um estudo piloto para escolha de um método adequado para a lesão por queimadura, de modo que

a lesão resultante tivesse tamanho e gravidade semelhante em todos os animais. Utilizaram-se procedimentos empregados em trabalhos já publicados com diferentes tipos de lesão por queimadura^{13,18-22}. Em todos os procedimentos os animais foram devidamente anestesiados.

Após a seleção do método mais adequado aos objetivos da pesquisa, os animais foram submetidos ao processo de queimadura depois de tricotomizados na região dorsal, longitudinal e transversalmente (área média de 4 cm²).

Os 62 animais foram anestesiados via intra peritonial; a queimadura foi produzida pelo contato com algumas gotas (cerca de quatro) de óleo vegetal fervente a uma temperatura média de 300°C (verificada com termômetro adequado) na região tricotomizada. Em seguida, foram distribuídos em três grupos. Cada grupo – controle, experimental 1 e experimental 2 – foi composto de 20 animais, conforme ilustra a Figura 1.

Tratamento

O tratamento foi realizado por meio do *laser* terapêutico HeNe com comprimento de onda de 632,8 nm, na

faixa visível da luz vermelha. Sua potência varia de 2 a 15 mW, a absorção tissular é intensa, tem ação química e biológica e é aplicado em feridas, úlceras e queimaduras²³.

Utilizou-se um aparelho Physiolux® dual (Bioset) com escalas graduadas em J/cm² e em minutos. O aparelho tinha sido recentemente adquirido, tendo certificados de garantia e de calibração. A intensidade utilizada na aplicação do *laser* foi selecionada de acordo com os objetivos do estudo, seguindo a orientação de estudos já realizados^{8,13} ou de texto didático²³.

Foram realizadas sessões de laserterapia diariamente. O grupo experimental 1 recebeu o tratamento com *laser* no modo varredura a uma intensidade de 4 J/cm², sobre a área média de lesão de 4 cm², a uma velocidade constante.

O grupo experimental 2 recebeu o tratamento por meio do *laser* modo pontual com intensidade de 4 J/cm², sendo a área dividida em quatro pontos distantes entre si 1 cm. Foram realizadas sessões diárias de laserterapia, mantendo a caneta do *laser* perpendicular ao tecido cutâneo e o mais próximo possível.

O grupo controle não recebeu tratamento, mas os ratos foram manipula-

dos por um tempo e de forma semelhante aos ratos dos grupos experimentais com a intenção de evitar possíveis diferenças ocasionadas pela manipulação dos animais.

Análise dos resultados

O processo de cicatrização da queimadura foi avaliado através de uma análise histopatológica. A coleta de material e elaboração das lâminas foi realizada por técnicos do Laboratório de Histotécnica da Universidade de Cruz Alta, realizando-se depois a

análise das lâminas por meio de microscopia óptica.

Foi feita somente a análise das alterações na pele, uma vez que a queimadura foi superficial e os efeitos do *laser* HeNe também, conforme verificado na análise histológica realizada logo após a lesão.

Lâminas histológicas para posterior análise foram confeccionadas em cinco momentos: logo após a queimadura (duas), no 3^o, 7^o, 14^o e 21^o dias após a lesão (cinco amostras de cada grupo, conforme a Figura 1).

RESULTADOS E DISCUSSÃO

A observação das lâminas no momento imediato após a lesão permitiu verificar que a pele do animal apresentava uma área focal discreta na epiderme com hiperqueratose, que consiste em uma "crosta" de células ortoqueratótica (células com núcleo celular) e presença de restos celulares e infiltrados neutrofílicos. Na derme superficial observou-se discreto infiltrado mononuclear, caracterizado pela presença de linfócitos, macrófagos e mastócitos.

Quadro 1 Síntese dos resultados da análise histológica nos três grupos, segundo o tempo decorrido desde a lesão

Tempo pós-lesão	Grupo controle	Grupo experimental 1 (<i>laser</i> varredura)	Grupo experimental 2 (<i>laser</i> pontual)
Dia 3	Infiltrado inflamatório neutrofílico Necrose de fibras colágenas Ulceração parcial do epitélio	Difusa e moderada hiperqueratose paraqueratótica com infiltrado predominantemente neutrofílico Áreas multifocais discretas de ulceração do epitélio Colônias bacterianas na forma de cocos	Hiperqueratose paraqueratótica focal moderada com infiltrado neutrofílico Presença de restos celulares
Dia 7	Área focal moderada de hiperqueratose paraqueratótica com discreto infiltrado inflamatório neutrofílico Presença de restos celulares e colônias bacterianas na forma de cocos Na derme superficial discreto infiltrado mononuclear (linfócitos, mastócitos e macrófagos)	Hiperqueratose ortoqueratótica acentuada difusa com infiltrado inflamatório neutrofílico Presença de colônias bacterianas na forma de cocos Vacuolização no citoplasma de células da epiderme com apoptose multifocal Derme superficial com edema de fibras colágenas e discreto infiltrado mononuclear	Hiperqueratose ortoqueratótica acentuada difusa com presença de moderado infiltrado inflamatório neutrofílico Presença de restos celulares e colônias bacterianas na forma de cocos Vacuolização no citoplasma das células da epiderme com apoptose multifocal Na derme superficial, edema de fibras colágenas com discreto infiltrado mononuclear
Dia 14	Hiperqueratose paraqueratótica moderada com discreto infiltrado neutrofílico Colônias bacterianas na forma de cocos Derme superficial com moderado edema de fibras colágenas e discreta hemorragia Derme profunda com moderado infiltrado mononuclear	Tecido cutâneo não apresentou alterações microscópicas	Discreta vacuolização citoplasmática das células da epiderme Discreto edema das fibras colágenas na derme superficial com discreta hemorragia e infiltrado mononuclear Derme profunda apresenta moderado infiltrado misto (macrófagos, linfócitos, mastócitos e alguns neutrófilos) principalmente perifolicular
Dia 21	Tecido cutâneo não apresentou alterações microscópicas	Tecido cutâneo não apresentou alterações microscópicas	Tecido cutâneo não apresentou alterações microscópicas, com exceção de uma amostra, que apresentou, entre outras coisas, hiperqueratose ortoqueratótica focal discreta com infiltrado neutrofílico, congestão de capilares e áreas discretas de hemorragia, derme profunda com infiltrado mononuclear e presença de células gigantes multinucleadas

Essas primeiras alterações caracterizam o início do processo inflamatório, logo após o tecido sofrer a lesão por queimadura. Esse processo inflamatório é uma resposta a um agente irritante em qualquer tipo de dano, e é similar em todos os tecidos vascularizados⁵.

Os resultados encontrados em cada dia de análise histológica são apresentados no Quadro 1.

Na primeira coleta, três dias pós-lesão, os grupos experimentais haviam recebido duas aplicações de laserterapia cada um. Pode-se notar que, nos dois grupos experimentais, a hiperqueratose, antes ortoqueratótica, tornou-se paraqueratótica, ou seja, as células deixaram de apresentar núcleo celular; além disso, no grupo experimental 2 esta se apresentou de forma focal, o que pode ser devido à aplicação localizada do *laser* pontual. O infiltrado neutrofílico próprio da reação inflamatória apareceu nos três grupos. A presença de áreas de ulceração pode ter sido causada pelo corte histológico durante a coleta do tecido para análise ou durante a tricotomia dos animais, previamente à lesão. Também, a presença de colônias bacterianas é comum devido à contaminação com o ambiente. O grupo controle apresentou, ainda, necrose de fibras colágenas, fato que não foi observado em nenhum dos grupos experimentais. A necrose – morte celular que ocorre após lesão tissular extensa devido a agentes químicos e físicos – promove um colapso da homeostasia interna, e está diretamente relacionada com o processo inflamatório²⁴. Apesar de algumas diferenças histopatológicas entre os grupos tratados e o não-tratado, não foram observadas melhoras significativas nos grupos experimentais em relação ao controle, até o terceiro dia pós-lesão.

No sétimo dia foi encontrado, no grupo experimental 1 (*laser* varredura), vacuolização no citoplasma da epiderme com apoptose multifocal. A apoptose, que é a morte celular desencadeada por vários tipos de mecanismos visando eliminar células desnecessárias, excessivas ou não desejáveis pelo organismo, difere da necrose por

ser um processo ativo, com gasto de energia, e por não desencadear um processo inflamatório²⁴.

Lange *et al.*¹³, em seu experimento, testaram os efeitos do *laser* terapêutico a 4 J/cm² modo varredura em queimaduras por lesão térmica (por contato com uma placa metálica fervente), observando na análise histológica sete dias após a lesão a presença de fibrina hemática neutrófica, linfócitos, neutrófilos e fibroblastos jovens, enquanto o grupo não-tratado apresentava fibrina hemática neutrófica em maior quantidade, pus, menor número de capilares sangüíneos e de fibroblastos jovens que o grupo tratado, o que fez os autores concluírem que o *laser* aumentou a neoformação de vasos sangüíneos nos primeiros sete dias de tratamento e, da mesma forma que neste estudo, propiciou, também, um incremento na proliferação de neutrófilos e linfócitos.

No 14^º dia o grupo experimental 1 (*laser* varredura) não apresentou alterações microscópicas, ou seja, a lesão apresentou-se curada e a pele (derme e epiderme) já se apresentava com sua estrutura normal. No grupo experimental 2 (*laser* pontual) notou-se discreto edema ao redor das fibras colágenas na derme superficial, com discreta hemorragia e infiltrado mononuclear. Nesse caso, a hemorragia pode ter se dado por uma intensidade de tratamento muito alta, já que a aplicação pontual é bem localizada, enquanto, embora na mesma intensidade, na aplicação pelo modo varredura a intensidade tem maior dispersão e é distribuída por toda a área.

De um modo geral, os neutrófilos estão presentes até três dias após a lesão que iniciou o processo inflamatório⁵. Pode-se sugerir então que a causa do aparecimento dos neutrófilos no 14^º dia no grupo 2 não foi a lesão por queimadura. Uma hipótese seria a lesão ter sido causada pelo próprio *laser*, empregado em uma intensidade ideal para o modo varredura (que apresentou cura da lesão), porém muito alta para o modo pontual, cuja aplicação é localizada (e pode ter provocado

nova lesão); ou, ainda, a própria presença de colônias bacterianas pode ter favorecido a migração dessas células para a área da lesão.

A técnica de varredura é ideal em situações na qual outra forma de aplicação seria dolorosa¹². Porém, na aplicação em varredura, o terapeuta se vê diante do problema de padronização da dose ao longo da lesão, onde a velocidade de deslocamento da caneta do *laser* deve ser constante e a distância entre ela e a ferida mantida e não podendo ultrapassar 1 centímetro. Um estudo verificou que os achados relacionados à quantificação das fibras colágenas dependem diretamente do vetor de incidência da caneta do *laser*²⁵, enfatizando a importância desse fator.

O que se pode notar até o 14^º dia é que houve melhoras significativas quando se comparam os demais grupos com o grupo tratado com *laser* varredura, já que não foram observadas alterações histopatológicas nessas lâminas.

Nessa fase (14 dias após a lesão), um estudo¹³ observou, no grupo tratado com *laser* varredura, uma crosta hemática, fibroblastos jovens, vasos sangüíneos neoformados, edemaciação praticamente ausente, escassos neutrófilos e macrófagos e numerosos linfócitos; enquanto o grupo não-tratado apresentava crosta fibrino hemática neutrofílica espessa e, na parte profunda da crosta, início de fibroblastos jovens e capilares, edema e presença discreta de linfócitos e macrófagos, observando-se ainda aceleração do processo cicatricial no grupo tratado com *laser* varredura. O mesmo ocorreu no presente experimento, porém nesta pesquisa o grupo tratado com laserterapia modo varredura já se apresentava curado da lesão, enquanto o grupo daqueles pesquisadores ainda não. Cabe ressaltar que a frequência do tratamento foi diferente nos dois estudos. Lange *et al.*¹³ realizaram sessões de *laser* 5 vezes por semana, e, neste estudo, foram realizadas aplicações diárias durante os 21 dias, o que pode ser uma

explicação para o fato de a melhora ocorrer de forma mais precoce.

Ainda em relação ao 14^o dia, vale ressaltar que o grupo controle apresentava colônias bacterianas, enquanto os experimentais não. Alguns estudos já verificaram a eficiência do *laser* na diminuição de infecções bacterianas^{26,27}. Além disso, os grupos experimentais não apresentaram mais infiltrado inflamatório, coincidindo com os achados de Pugliese *et al.*²⁸.

No 21^o dia o grupo experimental 1 (*laser* varredura) continuou sem apresentar alterações microscópicas e o grupo controle passou, também, a não apresentar alterações, o que pode ser interpretado como a cura da lesão por meio do processo inflamatório fisiológico, sem auxílio de tratamento algum. O grupo experimental 2 (*laser* pontual) também não apresentou alterações microscópicas, com exceção de uma das quatro amostras.

Da mesma forma, passados 21 dias da lesão inicial, Lange *et al.*¹³ observaram, em seu experimento, a epitelização quase completa, reação inflamatória aguda quase ausente, fibroblastos jovens e vasos sanguíneos amadurecidos, deposição de fibras colágenas e discretos infiltrados de macrófagos e linfócitos. Já no grupo não-tratado ocorreram infiltrados moderadamente acentuados de macrófagos e linfócitos, vasos sanguíneos de maior calibre, porém em menor número, presença de tecido conjuntivo frouxo e discreta presença de fibras colágenas. Os autores, com base nas observações histológicas de cada fase do processo de cicatrização, mostraram pois resultados que se aproximam dos obtidos neste experimento, permitindo indicar que a laserterapia por varredura é benéfica no tratamento de queimaduras do tecido orgânico, quando aplicada com a finalidade de acelerar o processo cicatricial.

Diversos estudos têm comprovado o benefício da laserterapia nas lesões dérmicas. Arantes *et al.*¹⁴, em uma pesquisa com portadores de lesões dérmicas de membro inferior, verificou que o tratamento realizado em menor

período, sem recidiva e com redução e ausência de complicações, foi aquele que se deu com a técnica padrão associada à terapia com *laser* de baixa intensidade. Dos atendidos, 70% obtiveram cura e 30% apresentaram quadro de melhora. O grupo tratado apenas com procedimentos clínicos, sem a associação da laserterapia, obteve menores percentuais de cura. Posten *et al.*¹⁵ também encontraram resultados positivos em um estudo *in vitro*, onde verificaram aumento da proliferação celular no grupo tratado com *laser*.

Carvalho *et al.*⁸ compararam as alterações nas fibras colágenas em lesões cutâneas cirúrgicas em um grupo de ratos tratados com *laser* HeNe a 4 J/cm² em uma área de 3 cm² e em um grupo não-tratado. O aumento no percentual de fibras colágenas com o uso da laserterapia tornou-se evidente já na análise histológica realizada 3 dias após a lesão e essa diferença aumentou com o passar do tempo, da mesma forma que os resultados encontrados neste estudo.

CONCLUSÃO

As queimaduras por óleo vegetal quente em ratos causaram lesão no tecido cutâneo desses animais, afetando a epiderme e parte da derme, o que desencadeou um processo inflamatório. Os animais dos três grupos apresentaram, no decorrer do experimento, colônias bacterianas, o que pode ser considerado normal devido à contaminação com o ambiente, facilitada pela queimadura. O grupo de animais não-tratado desenvolveu um processo fisiológico de cura, apresentando a pele sem alterações microscópicas passados 21 dias da lesão.

Os grupos experimentais 1 e 2, tratados com *laser* no modo varredura e pontual, tiveram uma evolução microscópica diferente do grupo controle durante todo o experimento. Dentre essas diferenças salienta-se a aceleração dos eventos referentes à cicatrização tecidual e a ocorrência de morte celular por apoptose – processo no qual se eliminam células desne-

cessárias sem desencadear uma inflamação.

Nesse sentido, a terapia com *laser* de baixa intensidade (HeNe) a 4 J/cm² mostrou-se eficiente em acelerar o processo cicatricial de lesões causadas por queimaduras cutâneas com líquido quente em ratos, sendo a aplicação no modo varredura a mais indicada, uma vez que levou à recuperação tecidual em menor tempo e com efetividade. O grupo experimental 2 apresentou a estrutura cutânea normal no mesmo tempo que o grupo controle (com exceção de um indivíduo).

Sugere-se a realização de novos estudos utilizando como sujeitos de pesquisa animais cuja estrutura cutânea seja mais semelhante à humana. Baxter¹² lembra que pequenos animais de pele frouxa, como ratos e camundongos, são os mais utilizados para o estudo dos efeitos bioestimulantes da irradiação por *laser* na cicatrização de feridas e reparo dos tecidos em lesões experimentalmente induzidas; e, embora esses estudos tenham tipicamente publicado efeitos positivos da irradiação por *laser* (em termos de maior velocidade de cicatrização ou reparo, oclusão de feridas, aumento da formação de tecido de granulação etc.), as lesões experimentais nesses animais são configuram um modelo insatisfatório para as feridas em humanos, devido às diferenças do tegumento desses animais em relação ao humano. Vale lembrar também que a realização de uma lesão experimental de tamanho e gravidade semelhante em todos os animais da amostra é um procedimento bastante difícil, o que pode comprometer, em parte, os resultados obtidos neste trabalho.

Sugerem-se ainda estudos que comparem diferentes intensidades do *laser* HeNe e diferentes frequências semanais de aplicação, a fim de se identificar parâmetros ideais para uma aplicação eficiente. AE, também, experimentos que busquem identificar outros efeitos do *laser* HeNe na pele queimada, tais como reorganização de fibras colágenas, diminuição do limiar de dor, entre outros.

REFERÊNCIAS

- 1 Falkel J. Queimaduras. In: Schimitz TJ, O'Sullivan SB, editores. *Fisioterapia: avaliação e tratamento*. 2a ed. São Paulo: Manole; 1993. p.587-619.
- 2 São Paulo (Estado). Secretaria de Estado da Saúde. Coordenadoria de Controle de Doenças. Brasil e a mortalidade por causas externas no ano 2000. [citado 12 nov 2006]. Disponível em: <http://www.cip.saude.sp.gov.br/Brasil2000.htm>.
- 3 Macedo JLS, Rosa SC. Estudo epidemiológico dos pacientes internados na Unidade de Queimados: Hospital Regional da Asa Norte, Brasília, 1992-1997. *Brasilia Med*. 2000;37:87-92.
- 4 Costa DM, Abrantes MM, Lamounier JA, Lemos ATO. Estudo descritivo de queimaduras em crianças e adolescentes. *J Pediatr*. 1999;75:181-6.
- 5 Low J, Red A. *Eletroterapia explicada: princípios e prática*. 3a ed. Barueri: Manole; 2001.
- 6 Davies A, Blakeley AGH, Kidd C. *Fisiologia humana*. Porto Alegre: Artmed; 2002.
- 7 Herlihy B, Maebius NK. *Anatomia e fisiologia do corpo humano saudável e enfermo*. Barueri: Manole; 2002.
- 8 Carvalho PTC, Mazzer N, Siqueira JFR, Ferreira JVL, Silva IS. Análise de fibras colágenas através da morfometria computadorizada em feridas cutâneas de ratos submetidos a irradiação de laser HeNe. *Fisioter Bras*. 2003;4(4):253-8.
- 9 Ortiz MCS, Carrinho PM, Santos AAS, Gonçalves RC, Parizotto NA. Laser de baixa intensidade: efeitos sobre os tecidos biológicos; parte 2. *Fisioter Bras*. 2001;2(6):337-52.
- 10 Silva FL. Atendimento fisioterápico em pacientes queimados. In: 24º Encontro de Fisioterapia e I Simpósio de Reabilitação em Órteses e Próteses da Universidade de Cruz Alta, Cruz Alta, 23 maio 2003. Anais. Cruz Alta: Unicruz; 2003. CD-ROM.
- 11 Campos MSM, Guirro E, Heck RR, Prati FM, Silva CR, Tacani RE. Como o fisioterapeuta pode atuar no campo da estética: laser. Brasília: Conselho Federal de Fisioterapia e Terapia Ocupacional. [citado 3 jun 2004]. Disponível em: www.coffito.org.br.
- 12 Baxter D. Laserterapia de baixa intensidade. In: Bazin S, Kitchen S, editores. *Eletroterapia de Clayton*. 10a ed. São Paulo: Manole; 1998.
- 13 Lange F, Kroth A, Steffani JA, Lorencetti N. Influência da laserterapia no processo cicatricial de queimaduras de terceiro grau. *Fisioter Bras*. 2003;4(5):335-40.
- 14 Arantes CV, Griss RR, Martis L, Griss M. Fisioterapia preventiva em complicações de úlceras de membros inferiores. *Fisioter Mov*. 1991;1(4):47-66.
- 15 Posten W, Wrone DA, Dover JS, Arndt KA, Silapunt S, Alam M. Low-level laser therapy for wound healing: mechanism and efficacy. *Dermatol Surg*. 2005;31(3):334-40.
- 16 Schlager A, Oehler K, Huebner KU, Schmutz M, Spoetl L. Healing of burns after treatment with 670-nanometer low-power laser light. *Plast Reconstr Surg*. 2000;105(5):1635-9.
- 17 Schlager A, Kromberger P, Petschke F, Ulmer H. Low-power laser light in the healing of burns: a comparison between two different wavelengths (635 nm and 690 nm) and a placebo group. *Lasers Surg Med*. 2000;27(1):39-42.
- 18 Barbosa RCC, Guimarães SB, Vasconcelos PRC, Chaves CR, Vasconcelos PRL. Metabolic effects of glutamine in rats subjected to scald burn. *Acta Cir Bras*. 2003;18(6):527-33.
- 19 Meyer TN, Silva AL. A standard burn model using rats. *Acta Cir Bras*. 1999;14(4). (periódico on-line). [citado 23 maio 2007]. Disponível em: http://www.scielo.br/scielo.php?script=sci_arttext&pid=S0102-86501999000400009&lng=es&nrm=iso.
- 20 Medeiros AC, Ramos AMO, Filho AMD, Azevedo RCF, Araújo FL. Tratamento tópico de queimaduras do dorso de ratos com ácido hialurônico. *Acta Cir Bras*. 1999;14(4):203-7.
- 21 Cabral LM, Ferreira LM, Simões MJ, Mora OA. Experimental model of double wounds on the rats back, in order to study the skin cicatrisation process on rats treated with cellulose coat. *Acta Cir Bras*. 2003;18(Spe):65-8.
- 22 Ribeiro MS, Silva F, Araujo CE, Oliveira SF, Pelegrini CM, Zorn TM, et al. Effects of low-intensity polarized visible laser radiation on skin burns: a light microscopy study. *J Clin Laser Med Surg*. 2004;22(1):59-66.

Referências (cont.)

- 23 Agne JE. Eletrotremofototerapia: teoria e prática. Santa Maria, RS: Palloti; 2004.
- 24 Santa Rosa GL. Conceito de apoptose. Rio de Janeiro: Pólo Multimídia do Rio de Janeiro Ltda; 2004. [citado 10 maio 2005]. Disponível em: <http://www.multipolo.com.br/histologia/apoptose.htm>.
- 25 Silva DF, Vidal BC, Zezell DM, Zorn TM, Nunez SC, Ribeiro, MS. Collagen birefringence in skin repair in response to red-polarized-laser therapy. *J Biomed Opt.* 2006;11(2):024002.
- 26 Bayat M, Vasheghani MM, Razavi N. Effect of low-level helium-neon laser therapy on healing of third-degree burns in rats. *J Photochem Photobiol B.* 2006;83(2):87-93.
- 27 Bayat M, Vasheghani MM, Razavi N, Taheri S, Rakhshan M. Effect of low-level laser therapy on the healing of second-degree burns in rats: a histological and microbiological study. *J Photochem Photobiol B.* 2005;78(2):171-7.
- 28 Pugliese LS, Medrado AP, Reis SRA, Andrade ZA. The influence of low-level laser therapy on biomodulation of collagen and elastic fibers. *Pesq Odontol Bras.* 2003;17(4):307-13.