

PRESENÇA DE SUBSTÂNCIAS LIPÍDICAS NAS GLÂNDULAS DO SISTEMA SALIVAR DE *TRIGONA* (HYM., APOIDEA).CARMINDA DA CRUZ LANDIM  
FLÁVIO R. PUGA

## ABSTRACT

A study was made of lipids contained in the thoracic salivary glands, head salivary glands, mandibular glands and hypopharyngeal glands of adult *Trigona (Scaptotrigona) postica* in five different age classes. Only the mandibular and head salivary glands have lipids as permanent components of their secretion. The hypopharyngeal gland in the fourth stage presents some lipids in cytoplasmic vacuoles; the thoracic salivary never shows any. The quantity of lipids in the mandibular gland was the same in all stages, but in the head salivary gland it increased towards the last stage. In the last stage the thoracic gland shows some Sudan-stained material in their cells, but we think these are products of cell degeneration. No gland was stained by Nile Blue, only secretion in the lumen of the head salivary gland was stained pink.

## INTRODUÇÃO

O sistema salivar das abelhas é constituído por quatro glândulas pares: glândulas hipofaríngeas, glândulas mandibulares, glândulas salivares do tórax e glândulas salivares da cabeça. As glândulas salivares do tórax e da cabeça têm um duto excretor comum que termina na glossa.

A composição química da secreção dessas glândulas é ainda pouco conhecida. A respeito das operárias de *Apis*, que tem sido a abelha melhor estudada, sabe-se que a glândula hipofaríngea secreta o alimento que é dado às larvas jovens, ou seja, a geléia real (Schiemenl, 1833; Patel & *al.*, 1961) e invertase (Kratky, 1931; Iglesent, 1940). Quanto às glândulas mandibulares, sabe-se que secretam uma emulsão, cuja fase dispersa é lipídica e o dispersante, água (Simpson, 1959); contudo, sua função não está bem esclarecida. Orözi-Pál (1957) acha que ela é utilizada no trabalho com cêra, isto é, que as abelhas usam a secreção para dissolver a cêra, mas Simpson (1959, 1963) refuta essa idéia demonstrando

---

Cadeira de Biologia Geral e Educacional, Faculdade de Filosofia, Ciências e Letras de Rio Claro.

Pesquisa custeada pelo Conselho Nacional de Pesquisas (CNPq) e pela Organização dos Estados Americanos (OEA) através do Fundo Especial de Reparação de Material Científico.

que a localização do orifício da glândula mandibular e o mecanismo de sua abertura não permitem que sua secreção seja misturada ao material mastigado pelas mandíbulas, e também que nesse material não se encontra qualquer vestígio da secreção mandibular. Simpson (1961) acha que a glândula mandibular da operária produz o principal componente lipídico do alimento larval e, após o término da função da abelha como alimentadora, uma substância fortemente odorífera. O produto eliminado pelas glândulas salivares consiste de um líquido aquoso, quase livre de solutos, embora a glândula salivar da cabeça acumule em seu interior material lipídico (Simpson, 1959). A secreção das glândulas salivares é utilizada no amolecimento dos materiais para a construção do ninho (Heselhaus, 1922), dissolução dos açúcares para alimentação e processamento da cêra (Simpson, 1959 e 1963).

Nos meliponídeos, a secreção das glândulas mandibulares das operárias também apresenta uma fração oleosa (Kerr & Cruz, 1961; Cruz-Landim, 1963). Neste caso, a secreção, que é fortemente odorífera, é utilizada na comunicação (Kerr, 1960). A secreção das glândulas salivares do tórax dos meliponídeos é também aquosa, enquanto a das salivares da cabeça é de natureza lipídica (Cruz-Landim, 1963).

A verificação de que a secreção das glândulas mandibulares e salivares da cabeça dos meliponídeos apresenta componentes lipídicos sugeriu este trabalho. Investigamos a maneira como os lipídios são formados e acumulados nas células glandulares. Embora as observações iniciais se referissem apenas aos dois pares de glândulas mencionados acima, resolvemos estudar todo o sistema salivar.

#### MATERIAL E MÉTODOS

Para o presente trabalho foram tomadas operárias adultas de *Trigona (Scaptotrigona) postica* Latreille, em 5 diferentes estágios de desenvolvimento: zero a 5 dias, 7 a 10 dias, 13 a 16 dias, 20 a 25 dias e mais de 30 dias de idade (campeira). Estudamos esses estágios porque pretendíamos acompanhar a elaboração e deposição dos lipídios na célula e também porque pesquisa anterior (Cruz-Landim & Akahira, 1966) mostrou que em *T. postica* essas glândulas apresentam um único ciclo de secreção durante a vida de adulto.

Após dissecadas, as glândulas foram fixadas em Formol Ca de Baker por 1 hora e incluídas em gelatina (Pearse, 1960). Os blocos foram cortados em micrótomo de congelação com 15 a 20 $\mu$  de espessura e os cortes corados com Sudan Black B e Azul de Nilo. Os núcleos foram contrastados com Carmalumen de Meyer.

Em cada estágio foram tomadas medidas de 10 células (glândulas mandibulares e hiporfaríngeas) ou 10 alvéolos no caso da glândula salivar da cabeça. A glândula salivar do tórax não foi medida.

#### OBSERVAÇÕES

Estágio 1 (fig. 1). Neste estágio, em que a abelha tinha de zero a 5 dias de vida adulta, a sua atividade na colônia, relacionada com secreção das glândulas do sistema salivar, restringia-se ao trabalho com cêra.

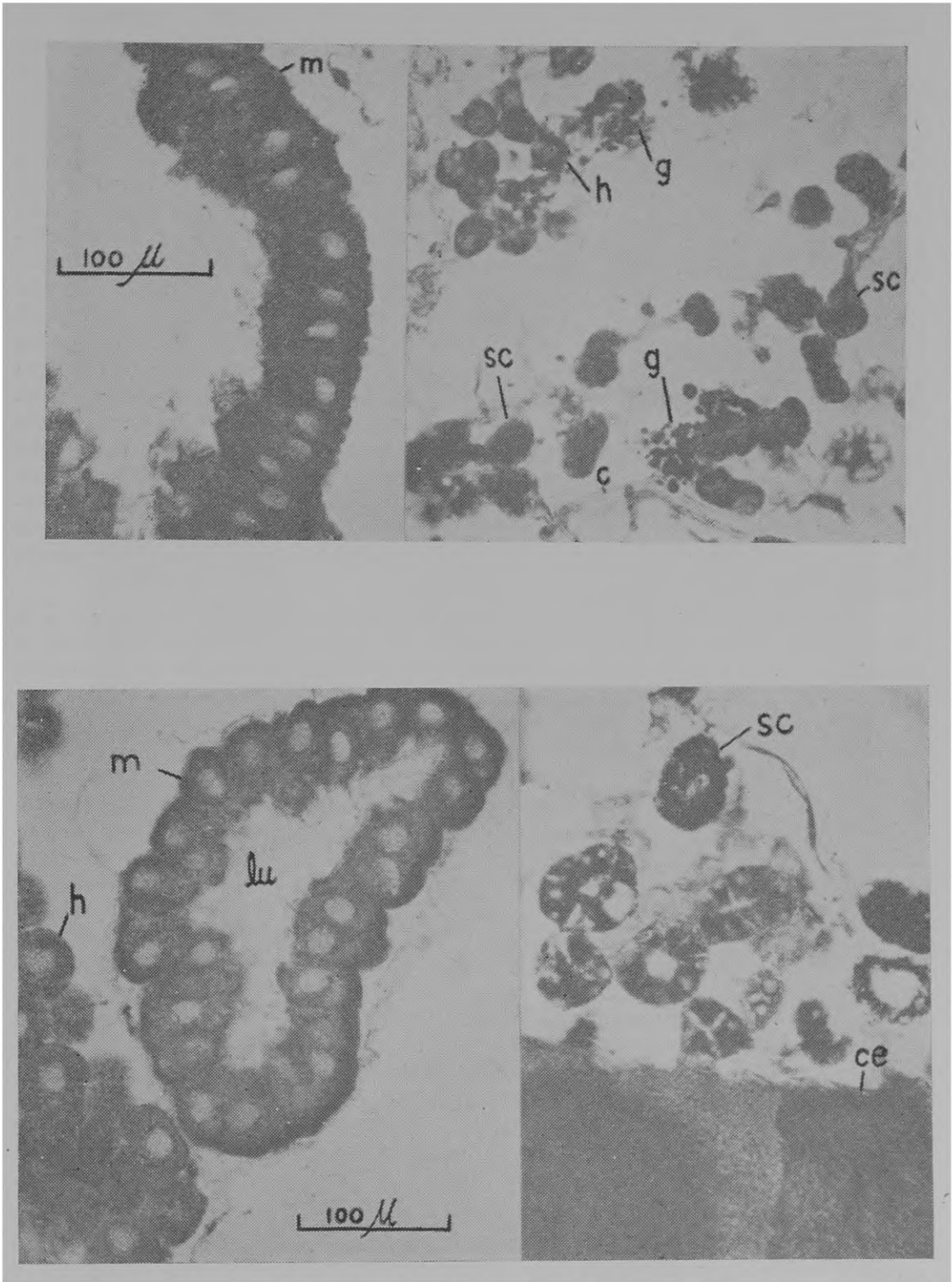


Fig. 1: estágio 1; fig. 2: estágio 2 (m = glândula mandibular; h = glândula hipofaríngea; sc = glândula salivar da cabeça; ce = cérebro; g = corpo gorduroso; c = canalículo da glândula hipofaríngea).

A única glândula que se apresentava totalmente desenvolvida neste estágio era a mandibular (m). Suas células apresentavam-se altas (Tabela) e com núcleo levemente deslocado para a região basal.

No citoplasma das células verificava-se a presença de gotículas coradas pelo Sudan, sendo que, ao redor do canalículo intracelular (Ca), notava-se coloração mais intensa. Muito raramente a luz da glândula continha secreção, mas quando isso acontecia, esta apresentava glóbulos corados pelo Sudan. O azul de Nilo não corava a glândula neste estágio: após a permanência de 1 minuto no corante, as células apresentavam tonalidade azul pálida, a qual não pôde ser atribuída à presença de lipídios. As glândulas hipofaríngeas neste estágio ainda não estavam completamente desenvolvidas, tendo suas células (h) pequeno diâmetro e ocupando o núcleo quase todo o citoplasma. Contudo, o citoplasma corava-se razoavelmente pelo Sudan, e não pelo Azul de Nilo. Entre as células da glândula hipofaríngea encontramos, ainda, algumas células do corpo gorduroso (g), já em processo de desintegração. As glândulas salivares da cabeça também se apresentavam rudimentares. Os seus alvéolos eram pequenos e praticamente não tinham luz. As células, no entanto, já se coravam bem pelos Sudan. Nesta fase, o Azul de Nilo corava as células em azul pálido. As glândulas salivares do tórax não se coravam nem pelo Sudan nem pelo Azul de Nilo e mostravam sinais de não estarem, nesta fase, em pleno funcionamento.

Estágio 2 (fig. 2). Nesta fase as abelhas contavam entre 7 e 10 dias de idade e o único trabalho na colônia relacionável com a secreção das glândulas em estudo continuava sendo o trabalho com cêra.

As glândulas mandibulares apresentavam suas células ligeiramente mais baixas (Tabela), mas o aspecto geral conservava-se o mesmo. Na base das células observamos um pigmento marrom, aliás também presente no primeiro estágio, embora em quantidade aparentemente menor. A glândula hipofaríngea estava mais desenvolvida, havendo o aumento da célula ocorrido totalmente à custa do citoplasma, conservando-se o núcleo com o mesmo tamanho (Tabela). Nesta fase, a coloração com Sudan era nítida ao redor do canalículo intracelular e somente ao redor deste, deixando, portanto, de ser difusa, como no estágio anterior. As células do corpo gorduroso já não apareciam neste estágio. As glândulas salivares da cabeça mostravam alvéolos maiores, com luz já visível e as células fortemente coradas pelo Sudan. As glândulas salivares do tórax continuavam dando resultado negativo.

Neste estágio, nenhuma glândula se corou com o Azul de Nilo.

Estágio 3 (fig. 3). As abelhas com 13 a 16 dias de idade, além dos trabalhos com cêra, desempenhavam também a função de provisionadoras dos alvéolos para cria.

As glândulas mandibulares praticamente apresentavam o mesmo aspecto do estágio anterior, bem como as glândulas salivares da cabeça. Nestas, contudo, os alvéolos eram levemente maiores e com luz também maior. Frequentemente aparecia secreção na luz, corada em rosa pelo Azul de Nilo. A glândula salivar do tórax apresentava seus túbulos já plenamente desenvolvidos, mas não se corava pelos corantes usados. A glândula hipofaríngea mostrava-se

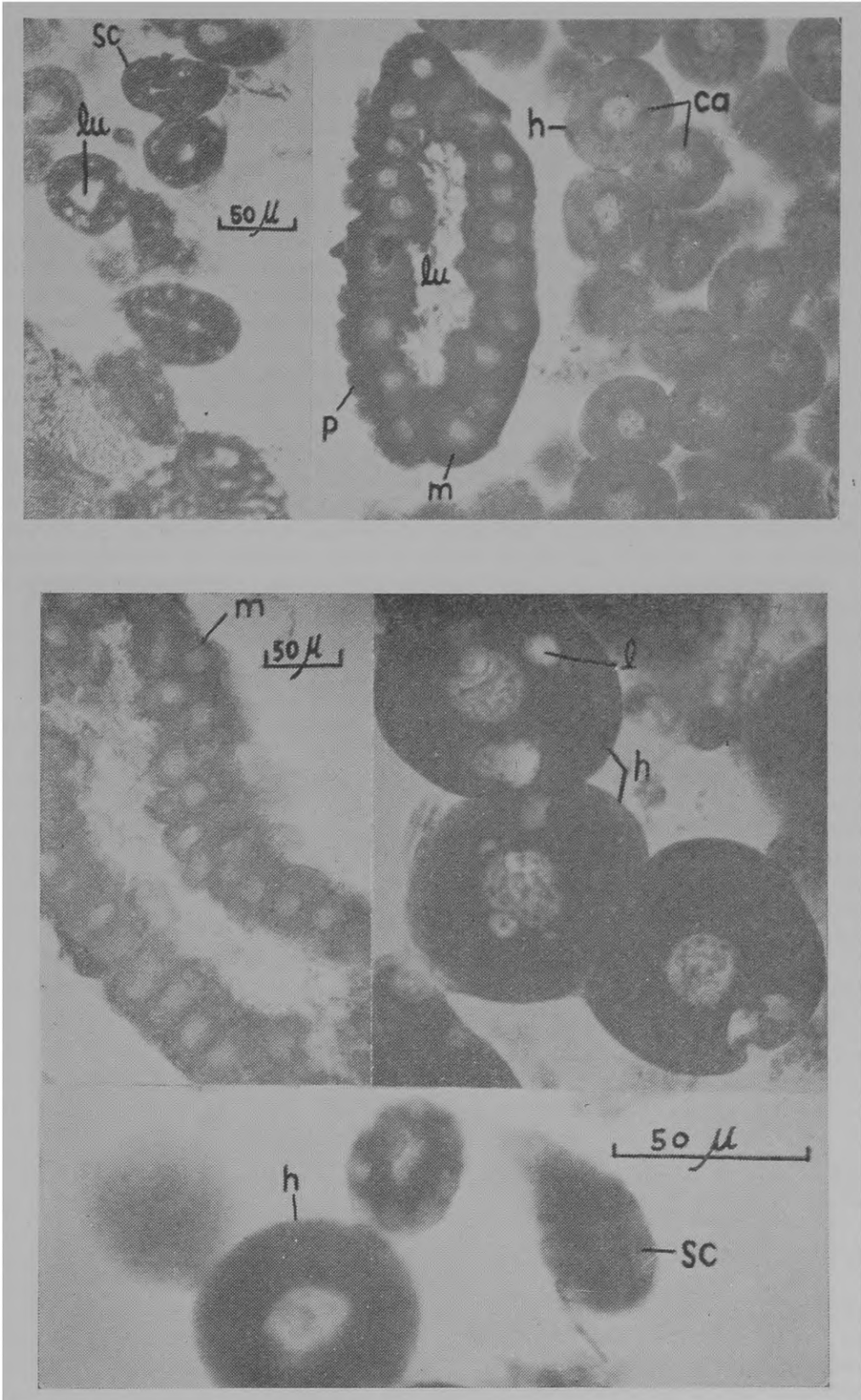


Fig. 3: estágio 3; fig. 4: estágio 4 (m = glândula mandibular; h = glândula hipofaríngea; l = vacúolos com lipídios; lu = luz da glândula; sc = glândula salivar da cabeça; ca = canaliculo intra-celular).

TABELA  
MÉDIAS EM  $\mu$  DAS MEDIDAS DAS GLÂNDULAS

Estágios	Glândula mandibular		Glândula hipofaríngea		Glândula salivar
	altura da célula	diâmetro do núcleo	diâmetro da célula	diâmetro do núcleo	diâmetro do alvéolo
E <sub>1</sub> 0 - 5 dias	70,0 $\mu$	23,4 $\mu$	32,4 $\mu$	20,4 $\mu$	34,4 $\mu$
E <sub>2</sub> 7 - 10 dias	65,6 $\mu$	28,0 $\mu$	48,0 $\mu$	19,8 $\mu$	44,8 $\mu$
E <sub>3</sub> 13 - 16 dias	63,0 $\mu$	28,2 $\mu$	57,6 $\mu$	21,2 $\mu$	50,6 $\mu$
E <sub>4</sub> 20 - 25 dias	62,4 $\mu$	25,4 $\mu$	69,4 $\mu$	25,2 $\mu$	60,8 $\mu$
E <sub>5</sub> + de 30 dias	45,6 $\mu$	26,4 $\mu$	31,2 $\mu$	23,2 $\mu$	65,6 $\mu$

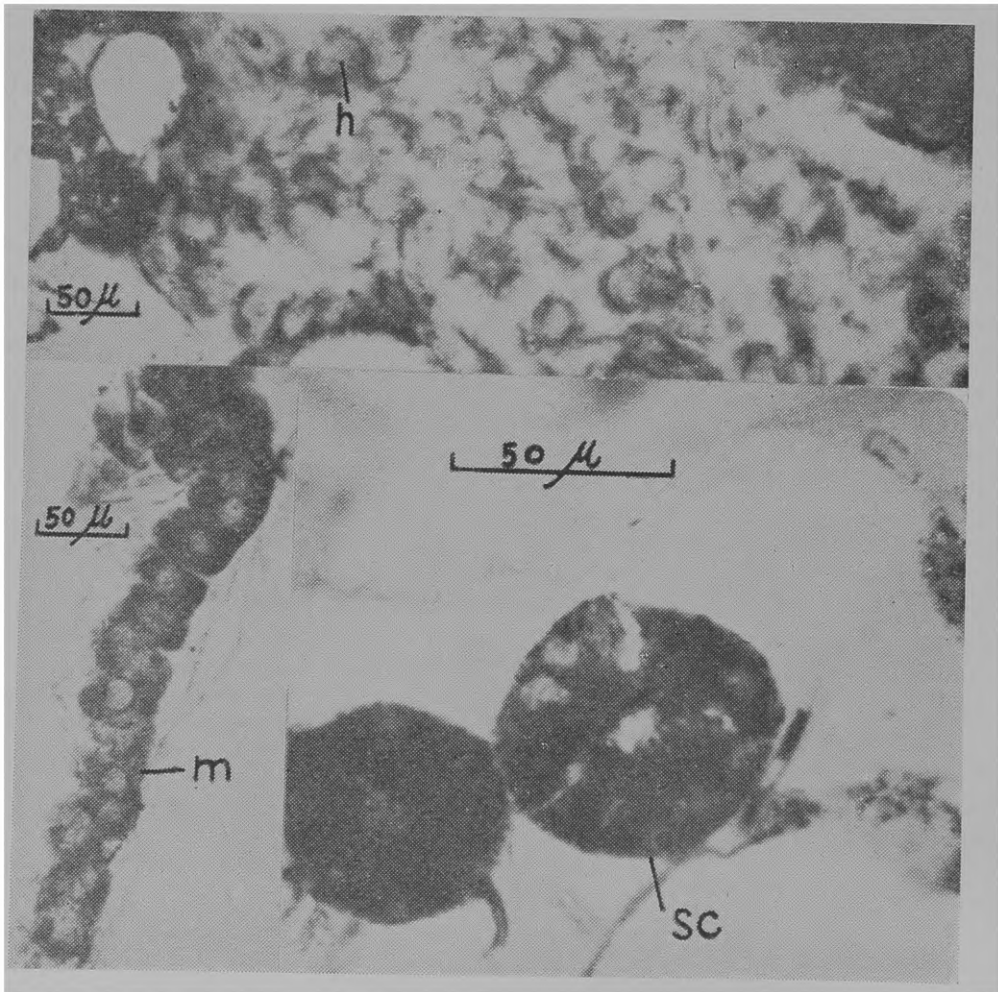


Fig. 5: estágio 5, m = glândula mandibular; h = glândula hipofaríngea; sc = glândula salivar da cabeça; p = pigmento.

também plenamente desenvolvida, mas apresentando coloração positiva somente ao redor do canalículo.

Estágio 4 (fig. 4). As abelhas deste estágio contavam entre 20 e 25 dias de idade. Na colônia, os indivíduos dessa idade trabalhavam na alimentação da cria e da rainha, tendo já abandonado os trabalhos com cêra.

As glândulas hipofaríngeas apresentavam-se com células ainda maiores que na fase anterior (Tabela). Aqui, os núcleos pareciam pequenos em relação ao tamanho da célula, mostrando que o crescimento maior havia ocorrido no citoplasma, ficando os núcleos quase com o mesmo tamanho inicial. Os canalículos intracelulares eram bem visíveis e a região ao seu redor apresentava coloração azul com o Sudan. Em muitas células apareciam vacúolos, os quais estavam quase sempre vazios, mas em certos casos apresentavam gotículas lipídicas (1). Os vacúolos geralmente começavam pequenos ao redor do canalículo, aumentando de tamanho por coalescência. A glândula mandibular apresentava, notadamente, coloração menos intensa nesta fase. As glândulas salivares da cabeça mostravam aspecto semelhante ao anterior, sendo a única diferença o deslocamento do núcleo para a zona basal da célula. A glândula salivar do tórax não se corou.

Estágio 5 (fig. 5). As abelhas com mais de 30 dias de idade trabalham geralmente fora da colméia, como campeiras, coletando alimento na fonte e transportando-o para a colônia.

Neste estágio, as glândulas mandibulares tinham células notadamente mais baixas (Tabela) e dando a impressão de não estarem tão firmemente ligadas umas às outras quanto nos estágios anteriores. O núcleo mostrava-se maior (em relação à célula) que em qualquer outra fase e o citoplasma com a mais intensa coloração conseguida para esta glândula. A quantidade de pigmento na região basal da célula também era menor. A glândula hipofaríngea aparecia completamente degenerada. Praticamente só restava das células o núcleo e um fino envoltório citoplasmático, corado pelo Sudan. A glândula salivar da cabeça, no entanto, apresentava-se com o tamanho máximo (Tabela) e com grande quantidade de gordura no citoplasma. O mesmo não sucedia com a glândula salivar do tórax, que apresentava túbulos ligeiramente menores e fraca coloração do citoplasma pelo Sudan.

#### DISCUSSÃO

Embora não tenha sido essa a intenção inicial do nosso trabalho, julgamos poder discutir os resultados sob dois pontos de vista: 1) o da produção de materiais lipídicos pelas glândulas e 2) o desenvolvimento das glândulas relacionado com a função desempenhada pela abelha na colônia.

Quanto à presença de lipídios nas glândulas do sistema salivar, podemos dizer que só se apresentam em quantidade apreciável nas glândulas mandibulares e salivares da cabeça. Nas glândulas salivares da cabeça a quantidade de lipídio, pelo menos como indicada pela intensidade de coloração, vai aumentando sempre, alcançando o máximo no último estágio. Somente no terceiro estágio, no entanto, aparece secreção na luz da glândula. O Azul de Nilo não

cora os lipídios dentro da célula, mas cora a secreção, já na luz, em rosa. Essa coloração pode ser atribuída a uma viragem do Azul de Nilo devido a pH muito baixo da secreção (o Azul de Nilo vira o pH ao redor de 12) ou à presença de lipídios neutros na secreção, os quais se coram pelo Rosa de Nilo, presente no Azul de Nilo como impureza. Estamos mais inclinados a aceitar a versão da viragem em meio alcalino porque, como já foi dito, o corante só apresentou essa coloração na secreção fora da célula. Também porque alvéolos intactos corados pelo Azul de Nilo apresentam-se alaranjados, côm que o rosa de Nilo jamais fornece, e ainda porque sabidamente o pH da secreção das glândulas salivares é básico (pH 8,5 a 9,0). As glândulas mandibulares apresentam a quantidade de lipídios mais ou menos constante em todos os estágios. Quanto às glândulas hipofaríngeas, podemos dizer que o único estágio em que apresentam lipídios é o 4.º, quando eles aparecem em vacúolos. A coloração dada pelo Sudan ao redor do canalículo, embora persistente em todos os estágios, é tão reduzida que não podemos dizer pròpriamente que a glândula hipofaríngea secrete lipídios nos demais estágios. O aparecimento de material Sudan-positivo na glândula salivar do tórax, justamente quando esta mostra sinais de estar regredindo, parece indicar que os lipídios não entram na constituição da secreção desta glândula e que o seu aparecimento é talvez resultado direto da degenerescência celular. O mesmo podemos sugerir para a coloração do citoplasma das células da glândula hipofaríngea pelo Sudan.

Quanto ao grau de desenvolvimento relacionado com a função, se admitirmos que, nos meliponídeos, as glândulas têm mais ou menos as mesmas funções que em *Apis*, veremos que existem certas incoerências.

Verificamos que a glândula mandibular já está plenamente desenvolvida e até com secreção em sua luz por ocasião da emergência, mas se sua secreção é utilizada apenas na alimentação da cria (Simpson, 1961) isto significa que ela só passa a ser usada quando o indivíduo ultrapassa o 12.º dia de idade. O grande desenvolvimento inicial desta glândula estaria mais de acôrdo com a idéia de Orözi-Pál (1957), desde que o trabalho com a cêra é um dos primeiros executados pelas operárias de *Trigona*. Por outro lado, quando a abelha passa a campeira e, portanto, necessita da secreção para comunicação, a glândula aparece degenerada. Podemos oferecer duas hipóteses para êste fato:

1) A glândula mandibular de *Trigona postica* é bífida (Cruz, 1962) e portanto apresenta grande espaço para armazenamento de secreção. Pode-se admitir que a secreção armazenada seja suficiente para a marcação do caminho entre a colônia e a fonte de alimento, embora a glândula não possa ser reenchida depois de esvaziada. Então a abelha só poderia marcar o caminho para a fonte de alimento um número reduzido de vêzes.

2) As operárias usadas eram de idade muito variada; anotamos apenas que eram campeiras, portanto com mais de 30 dias de idade. Mas as operárias de *T. postica* vivem cêrca de 70 dias. Poderia ter acontecido que, por coincidência, tivéssemos tomado para nosso estudo abelhas muito velhas, já no fim da vida. Neste



caso, poderíamos pensar que só as campeiras ainda jovens seriam capazes de “marcar” o caminho até a fonte de alimento, por que as células da glândula mandibular ainda estariam secretando.

A mesma incoerência acontece quanto às glândulas salivares, se admitirmos que a sua secreção é utilizada no tratamento da cêra. Tanto a glândula salivar do tórax como a da cabeça só aparecem totalmente funcionais do 2.º estágio em diante e, pelo menos quanto à glândula salivar da cabeça, parece que a atividade vai aumentando sempre. As abelhas começam a trabalhar a cêra ainda no 1.º estágio, portanto, antes de disporem de secreção das glândulas salivares.

A única glândula cujo ciclo coincide com a função que lhe tem sido atribuída é a glândula hipofaríngea. Esta glândula se mostra funcional no 3.º e 4.º estágio, justamente quando a abelha trabalha como alimentadora da cria e da rainha.

Esta nossa discussão tem somente o mérito de mostrar que os conhecimentos a respeito da função das glândulas do sistema salivar nos meliponídeos são ainda muito poucos e que elas provavelmente tenham funções diferentes das glândulas correspondentes de *Apis*.

#### RESUMO

Foi estudado o conteúdo de gordura das glândulas salivares do tórax e da cabeça, glândulas mandibulares e hipofaríngeas de *Trigona (Scaptotrigona) postica* em 5 diferentes estágios.

Verificou-se que somente as glândulas mandibulares e salivares da cabeça apresentam lipídios como componentes constantes de sua secreção. A glândula hipofaríngea os apresenta em uma pequena fase correspondente ao 4.º estágio e a glândula salivar do tórax jamais os apresenta.

A quantidade de lipídios na glândula mandibular se manteve constante durante todo o período observado, ao passo que na glândula salivar da cabeça foi aumentando progressivamente.

No último estágio a glândula salivar do tórax apresenta algum material corado pelo Sudan no interior de suas células, mas julgamos tratar-se de produtos de degeneração celular.

Nenhuma das glândulas se corou pelo Azul de Nilo; somente a secreção na luz da glândula salivar da cabeça se corou em rosa ou alaranjado.

#### REFERÊNCIAS

CRUZ, C. DA C.,

1962: Anatomia e histologia comparada das glândulas mandibulares dos meliponídeos. *Arq. Mus. Nac. Rio de Janeiro* 52:79-84.

CRUZ-LANDIM, C. DA,

1963: *Estudo comparativo de algumas glândulas das abelhas (Hymenoptera, Apoidea) e respectivas implicações evolutivas*. 91 pp. (Tese de doutoramento).

- CRUZ LANDIM, C. DA & Y. AKAHIRA,  
 1966: Influência da alimentação no desenvolvimento de algumas glândulas de *Trigona (Scaptotrigona) postica* Latreille (Hymenoptera, Apoidea). *Papéis Avulsos Dep. Zool. S. Paulo* 19:63-78, 10 figs., 2 tabelas.
- HESELHAUS, F.,  
 1922: Die Hautchusen der Apiden und verwandter Formen. *Zool. Jahrb. Jena Abt. f. Anat.* 43:369-464, 11 pls.
- IGLESENT, H.,  
 1940: Zymotic function of the pharyngeal, thoracic and post-cerebral gland of *Apis mellifica*. *Biochem. J.* 34:1415-1418.
- KERR, W. E.,  
 1960: Evolution of communication in bees and its roles in speciation. *Evolution* 14(3):386-387.
- KERR, W. E. & C. DA C. CRUZ  
 1961: Funções diferentes tomadas pela glândula mandibular na evolução das abelhas em geral e de *Trigona (Oxytrigona) tataira* em especial. *Rev. Bras. Biol. Rio de Janeiro* 21(1): 1-16, 10 figs.
- KRATKY, E.,  
 1931: Morphologie und Physiologie der Drüsen in Kopf und Thorax der Honiegbiene (*Apis mellifica* L.). *Z. wiss. Zool.* 139:120-200, 27 figs.
- ORÖSI-PÁL, Z.,  
 1957: The role of mandibular glands of the honey-bee. *Bee World* 38:70-73.
- PATEL, N. G., M. G. HAYDAK & T. A. GOCHNAWER,  
 1960: Electrophoretic components of the proteins in honey bee larval food. *Nature* 186(4725):633-634.
- PEARSE, A. G. E.,  
 1960: *Histochemistry theoretical and applied*. X + 998 pp. J. & A. Churchill Ltd., London.
- SCHIEMENZ, P.,  
 1883: Über des Herkommen des Futtersftes und Speicheldrüsen der Biene nebst einen Anhang über das Riechorgan. *Z. wiss. Zool.* 38:71-135, pls. 5-7.
- SIMPSON, J.,  
 1959: The functions of the salivary glands of *Apis mellifera*. *J. Ins. Physiol.* 4: 107-121.  
 1961: The salivary glands of *Apis mellifera* and their significance in caste determination. *Symp. Gen. Biol. Italica* 10:173-188.  
 1963: The source of the saliva honey-bees use to moisten materials they chew with their mandibles. *J. Apicultural Res.* 2(2): 115-116.