

Aderência intertalâmica e Alzheimer: estudo preliminar

Interthalamic adhesion and Alzheimer's: preliminary study

Mikhael Belkovsky¹, Isabela C. B. Souza¹, Flavio C. Hojaij²,
Flávia Emi Akamatsu³, Alfredo Luiz Jacomo⁴

Belkovsky M, Souza ICB, Hojaij FC, Akamatsu FE, Jacomo AL. Aderência intertalâmica e Alzheimer: estudo preliminar / *Interthalamic adhesion and Alzheimer's: preliminary study*. Rev Med (São Paulo). 2019 jul.-ago.;98(4):254-8.

RESUMO: *Objetivo:* Descrever dimensões e prevalência da Aderência Intertalâmica (AI) em cadáveres do Serviço de Verificação de Óbitos da Capital - USP, considerando idade, sexo, peso, altura e histórico pessoal de doença de Alzheimer (DA). *Métodos:* Cinquenta e sete cadáveres (31H/26M) foram incluídos no estudo, com média de idade de 66,2 anos (variando entre 15 e 91 anos). A análise da AI foi feita após secção transversal da calota craniana e incisão axial no limite inferior do tronco encefálico seguida de retirada do encéfalo de sua cavidade. Cinquenta e quatro encéfalos foram submetidos a incisão sagital mediana, dois encéfalos foram submetidos a cortes axiais, e um encéfalo a secção coronal. Dados quantitativos foram comparadas pelo teste t de student, e dados qualitativos pelo teste de Qui Quadrado. A análise idade vs área foi feita por regressão linear. *Resultados:* A prevalência de AI foi de 79%, não havendo diferença significativa entre os sexos (p=0,68). Observou-se associação entre menores áreas de secção sagital e idades mais avançadas (p=0,02). Não houve diferença significativa na prevalência de AI nem na área de secção transversal em pacientes com DA. *Discussão:* Ao contrário de estudos prévios, que associaram maior prevalência e tamanho de AI com sexo feminino, isso não foi observado em nossa casuística. Apesar de não ser estatisticamente significativa nota-se uma diferença importante nas áreas médias de secção sagital dos grupos com e sem DA, o que aponta para a necessidade de estudos subsequentes com amostras maiores.

Descritores: Tálamo; Doença de Alzheimer; Diencefalo; Aderências teciduais; Prevalência; Cadáver.

ABSTRACT: *Objective:* Identifying the prevalence and dimensions of the Interthalamic Adhesion (ITA) in corpses from the "Serviço de Verificação de Óbitos da Capital - USP", considering factors as age, sex, weight, height, and diagnosis of Alzheimer's disease (AD). *Methods:* Fifty-seven corpses (31M/26F) were included in the study. The mean age was 66.2 (varying between 15 and 91). The analysis of the ITA was made after the encephalon's removal from its cavity, which occurred by the transversal section of the skullcap, and, next, an axial incision in the inferior limit of the pons to separate the encephalon from the spinal cord. Fifty-four encephalons were submitted to medial sagittal incisions, two encephalons were submitted to axial cuts and one to a coronal section. Quantitative data were compared by the Student's T Test, and qualitative data by the Chi-squared test. The Age vs Area analysis was made by linear regression. *Results:* the prevalence of the ITA was 79%, not having differences in prevalence between sexes (p=0.68). Advanced ages presented lower areas in sagittal sections (p= 0.02). It does not appear to have a significant alteration in prevalence of the ITA and transversal section aerea in patients with AD. *Discussion:* Unlike previous studies which observed higher prevalence and size of the ITA in females, differences in this parameters were not obtained in this study. Evidence of correlation between AD and lower sagittal section of the ITA, even without statistic significance, points to the need of further studies.

Keywords: Thalamus; Alzheimer disease; Diencephalon; Tissue adhesions; Prevalence; Cadaver.

1. Acadêmicos de Medicina, Faculdade de Medicina FMUSP da Universidade de São Paulo. ORCID: Belkovsky M - <https://orcid.org/0000-0002-6599-7548>; Souza ICB - <https://orcid.org/0000-0001-6193-7911>. Email: mikhael.belkovsky@fm.usp.br; isabela.souza@fm.usp.br.
2. Livre-docente pelo Departamento de Cirurgia da Faculdade de Medicina FMUSP da Universidade de São Paulo. ORCID: <https://orcid.org/0000-0003-0080-022X>. Email: fchojaij@uol.com.br.
3. Professora Doutora do Departamento de Cirurgia da Faculdade de Medicina FMUSP da Universidade de São Paulo. ORCID: <https://orcid.org/0000-0003-1088-0075>. Email: flavia.akamatsu@fm.usp.br.
4. Professor Associado do Departamento de Cirurgia da Faculdade de Medicina FMUSP da Universidade de São Paulo. ORCID: <https://orcid.org/0000-0001-9546-3873>. Email: alfredo.jacomo@fm.usp.br.

Endereço para correspondência: Alfredo L. Jacomo. Av. Dr. Arnaldo, 455 – Sala 1302. São Paulo, SP. CEP: 01246-903.

INTRODUÇÃO

A Aderência Intertalâmica (AI) ou *massa intermedia* é uma estrutura de aproximadamente 1 cm composta por substância cinzenta que conecta os dois hemisférios através do tálamo, passando pela da linha média do terceiro ventrículo. Sua descoberta ocorreu em 1719 pelo anatomista italiano Giovanni Battista Morgagni (que na época a chamou de *transversa lamina cinerea*)¹ é uma estrutura posterior ao forame interventricular (Monro) e à comissura anterior, e, ainda, anterior às comissuras posterior e habenular. É formada ao longo da 14ª semana de gestação², seu tamanho, localização específica e forma são variáveis, podendo apresentar-se como lamelar, arciforme, prismática e dupla, sobretudo no sexo feminino¹. A maioria dos autores³ relata uma prevalência de 80% na população, bem como uma ligeira prevalência superior em mulheres, as quais também tendem a apresentar uma AI maior⁴.

Desde sua descoberta, a importância funcional da Aderência Intertalâmica foi considerada incompreendida; no entanto, estudos modernos têm apontado possíveis mediações da aderência intertalâmica em diferentes campos da anatomia, neurologia e da psiquiatria. A AI atualmente é utilizada como ponto de referência em procedimentos endoscópicos do terceiro ventrículo³, e também em classificações de tumores dessa região cerebral. Além disso, pacientes com síndrome de Chiari tipo II apresentam um aumento global da AI, e sua posição próxima ao aqueduto cerebral sabidamente contribui para uma maior pressão no terceiro ventrículo⁵. Também existem correlações entre a ausência da AI em pacientes com Epilepsia do Lobo Temporal Mesial² e Esquizofrenia³,

bem como achados histológicos e de DTI (*Diffusion Tensor Imaging*) sugestivos de que haja atividade na Aderência Intertalâmica^{6,7}.

Apesar do avanço da compreensão referente à AI, permanecem escassos os estudos concernentes às suas características e relevâncias clínica e fisiológica, sendo sua função em grande parte ainda desconhecida. Nesse sentido, o presente artigo visa à identificação da prevalência e dimensões (maior e menor diâmetro) da Aderência Intertalâmica em cadáveres do Serviço de Verificação de Óbitos da Capital - USP considerando os fatores de idade, sexo, peso, altura, e histórico de Doença de Alzheimer (DA), fazendo, dessa forma, um estudo epidemiológico e anatômico dessa estrutura.

MATERIAL E MÉTODOS

Foram analisados à fresco 57 encéfalos de cadáveres autopsiados no Serviço de Verificação de Óbitos da Capital-USP (31 do sexo masculino 26 do feminino), verificando a presença da aderência intertalâmica e suas dimensões (maior e menor diâmetro). Também foram coletados idade, sexo, peso, altura e histórico de DA. A média de idade do estudo foi de 66,2 anos, variando entre 15 e 91 anos.

A retirada do encéfalo de sua cavidade se iniciou com secção transversal da calota craniana com serra, seguida de incisão axial no limite inferior do tronco encefálico. Dos 57 encéfalos analisados, 54 foram submetidos a uma incisão sagital mediana (Figura 1), a qual possibilitou a análise da região medial do tálamo, a fim de se identificar a aderência intertalâmica (quando presente) e seus diâmetros anteroposterior e supero-inferior (Figura 2).

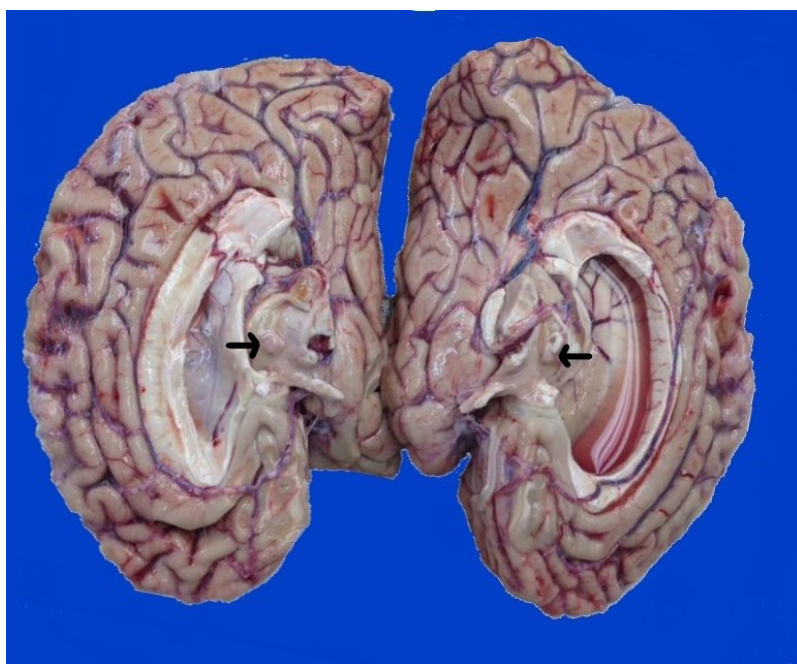

Figura 1. Vista medial dos hemisférios cerebrais após secção sagital mediana através da fissura longitudinal do cérebro mostrando AI (seta)

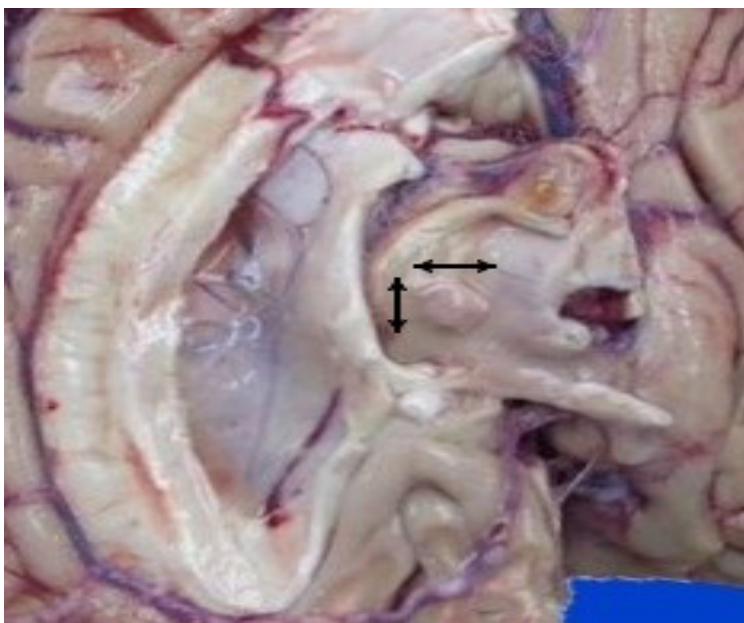


Figura 2. Hemisfério cerebral direito em corte sagital mediano, evidenciando região do tálamo. Setas representam as aferições realizadas na AI

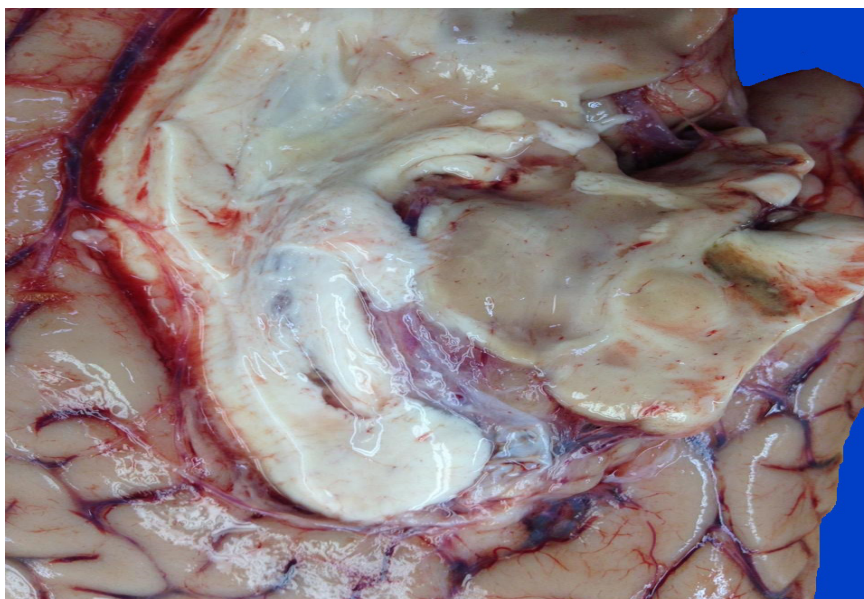


Figura 3. Vista medial do hemisfério cerebral direito após secção sagital mediana através da fissura longitudinal do cérebro mostrando ausência de AI.

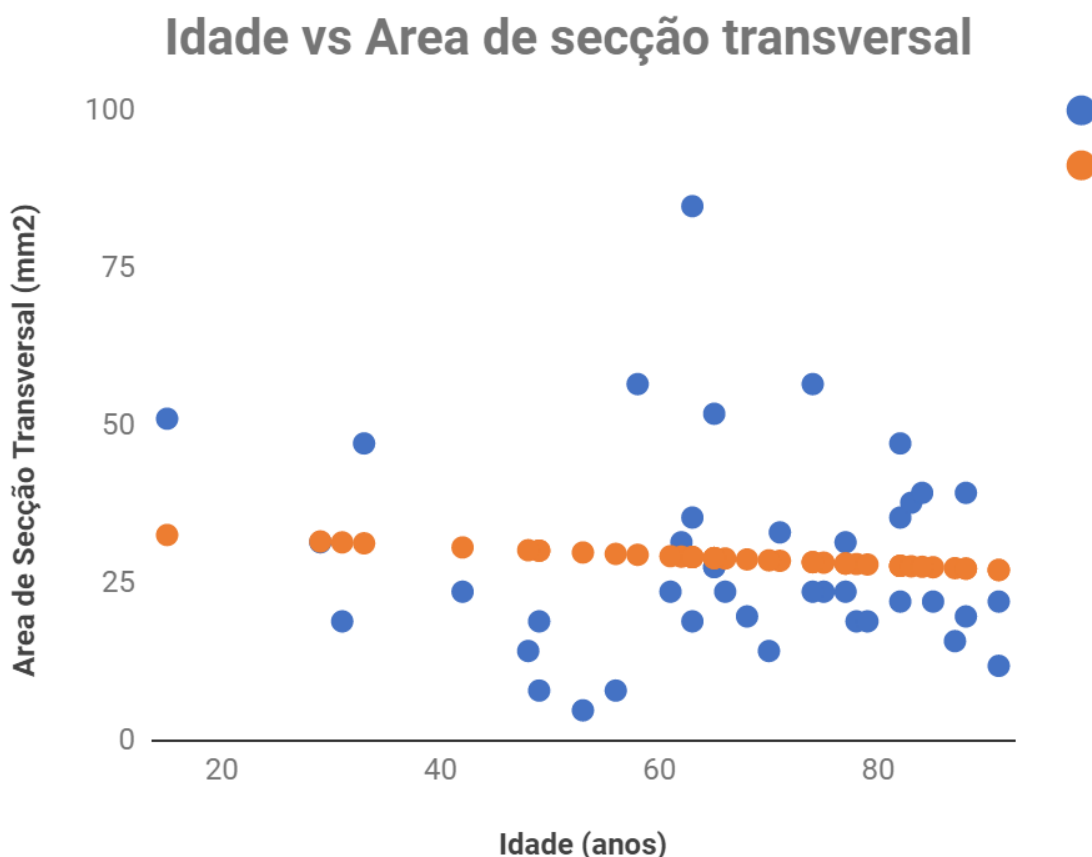
Dois encéfalos foram submetidos a cortes axiais e um a secção coronal. Os diâmetros da aderência intertalâmica foram utilizados para estimar sua área de secção sagital. Foram capturadas fotos das dissecções pelo smartphone LG X Power, e foi empregado o software minitab 18 para os cálculos estatísticos.

RESULTADOS

Não houve diferença na média de idade entre os

sexos (63,9 anos para homens vs 68,6 anos para mulheres; $p=0,33$). A prevalência de aderência intertalâmica foi de 79%, sendo 77% em homens e 81% nas mulheres, também com ausência de diferença estatisticamente significativa ($p=0,68$) entre esses grupos. A área de secção sagital média da AI foi de 28,39 mm², com 26,18 em homens e 30,1 em mulheres ($p=0,21$). Entretanto, observou-se associação ($p=0,02$) entre idade avançada e áreas menores de secção sagital da aderência intertalâmica.

Gráfico 1. Correlação entre idade e área de secção transversal ($r^2=-0,018$). Em azul, dados; em laranja, linha de regressão



Cinco cadáveres (8,7%) tinham histórico de DA, sendo todos do sexo feminino. A idade média desses cadáveres foi de 83,6 anos, enquanto a média no grupo sem DA foi 64,4 anos ($p=0,017$). Não houve diferença estatisticamente significativa na prevalência de AI nos grupos com e sem DA (80% e 79%, respectivamente; $p=0,95$). Pacientes com DA apresentaram menores áreas de secção sagital da AI, embora sem significância estatística ($24,9\text{mm}^2$ vs $28,3\text{mm}^2$; $p=0,35$).

DISCUSSÃO

A Aderência Intertalâmica ainda é uma estrutura com função pouco compreendida, sendo ausente em 2,3 a 22,3% dos indivíduos saudáveis², e tendo possíveis participações na etiopatogenia de doenças como esquizofrenia, epilepsia e síndrome de Chiari. No presente estudo, obtivemos ausência de AI em 21% dos cadáveres, estando em concordância com a maioria dos autores que descreveram a prevalência dessa estrutura. No que tange à prevalência e tamanho de AI em mulheres, porém, não foram obtidas

diferenças estatisticamente significativas em relação aos homens, o que se contrapõe a estudos prévios que apontaram aumento desses parâmetros no sexo feminino em relação ao masculino².

Poucos estudos analisaram a AI em peças a fresco, valendo-se normalmente de exames de imagem (sobretudo *Diffusion Tensor Imaging*). Além disso, ainda não foi estudada a área de secção sagital da AI e nem sua relação com a DA, a qual é responsável por atrofia cortical difusa e alargamento do terceiro ventrículo, que se relaciona intimamente com a AI. É importante ressaltar que a prevalência absoluta de sexo feminino na população com DA pode ter sido um fator que atenuou a significância estatística da análise.

CONCLUSÕES

De acordo com nossas observações, apenas idade mais elevada foi um fator estatisticamente significativo para redução da área de secção sagital da aderência intertalâmica. No entanto, constatou-se que o sexo masculino e doença

de Alzheimer apresentam prevalências e áreas de secção sagital menores, apesar de não significativos

estatisticamente. Estudos subsequentes com amostras maiores são necessários para aprimoramento das análises.

REFERÊNCIAS

1. Olry R, Haines DE. NEUROwords: interthalamic adhesion: scruples about calling a spade a spade? *J Hist Neurosci.* 2005;14:116-8. doi:10.1080/096470490910128.
2. Trzesniak C, Linares IM, Coimbra ER, Veriano Júnior A, Velasco TR, Santos SC, Hallack JE, Sakamoto AC, Busatto GF, Crippa JA. Adhesio interthalamica and cavum septum pellucidum in mesial temporal lobe epilepsy. *Brain Imaging Behav.* 2016;10(3):849-56. doi: 10.1007/s11682-015-9461-x.
3. Baydin S, Gungor A, Baran O, Tanriover N, Rhoton AL. The double massa intermedia. *Surg Neurol Int.* 2016;7:30. doi: 10.4103/2152-7806.179383
4. Damle NR, Ikuta T, John M, Peters BD, Derosse P, Malhotra AK, Szeszko PR. Relationship among interthalamic adhesion size, thalamic anatomy and neuropsychological functions in healthy volunteers. *Brain Struct Funct.* 2017;222(5):2183-92. doi: 10.1007/s00429-016-1334-6.
5. Cheng S, Tan K, Bilston LE. The effects of the interthalamic adhesion position on cerebrospinal fluid dynamics in the cerebral ventricles. *J Biomech.* 2010;43(3):579-82. doi: 10.1016/j.jbiomech.2009.10.002.
6. Laslo P, Slobodan M, Nela P, Milos M, Rade P, Tatjana I. Specific circular organization of the neurons of human interthalamic adhesion and of periventricular thalamic region. *Int J Neurosci.* 2005;115:669-79. doi: <https://doi.org/10.1080/00207450590524340>.
7. Kochanski RB, Dawe R, Kocak M, Sani S. Identification of stria medullaris fibers in the massa intermedia using diffusion tensor imaging. *World Neurosurg.* 2018;112:e497-e504. doi: <https://doi.org/10.1016/j.wneu.2018.01.066>

Recebido: 20.05.19

Aceito: 30.05.19