doi: http://dx.doi.org/10.11606/issn.1679-9836.v103i5e-226320 Rev Med (São Paulo). 2024 set.-out.;103(5):e-226320.

Relato de Caso

Disfunção Cardíaca Associada À Quimioterapia Em Paciente Pediátrico: Relato de Caso

Cardiac Dysfunction Associated With Chemotherapy In A Pediatric Patient: Case Report

Maryanne Pereira Franco Adriano[1], Luanna Albuquerque Fernandes[2], Isabela Tatiana Sales de Arruda[3], Ynnaiana Navarro de Lima Santana Quintans[4], Jéssica Laureano Martins[5]

Adriano MPF, Fernandes LA, Arruda ITS, Quintans YNLS, Martins JL. Disfunção cardíaca associada à quimioterapia: um relato de caso / *Cardiac dysfunction associated with chemotherapy: a case report*. Rev Med (São Paulo). 2024 set.-out.;103(5):e-226320.

RESUMO: Introdução: Devido aos avanços alcançados nos tratamentos antineoplásicos, houve uma notável melhoria na perspectiva dos pacientes com câncer. No entanto, é crucial destacar que a cardiotoxicidade associada a essas abordagens terapêuticas é reconhecida como um dos efeitos adversos mais significativos. Este fenômeno é caracterizado pela capacidade de agentes químicos ou procedimentos terapêuticos induzirem lesões no músculo cardíaco, resultando em comprometimento da função cardíaca. **Objetivos:** Apresentar um relato de caso de paciente acometido de Linfoma não Hodgkin (LNH), com acometimento da função cardíaca face a cardiotoxicidade. **Métodos**: Trata-se de um estudo observacional descritivo, do tipo relato de caso, o qual descreve as manifestações clínicas e o manejo da paciente com disfunção cardíaca associada à quimioterapia. Os dados utilizados foram coletados através do prontuário disponibilizado pelo serviço público de saúde referência em oncologia pediátrica no município de João Pessoa-PB. **Resultados**: Relatar o caso de um paciente pediátrico de 18 anos, com o diagnóstico de Linfoma não Hodgkin, apresentando cardiopatia de base, submetido ao tratamento quimioterápico, desenvolvendo um quadro de cardiotoxicidade que evoluiu para o óbito. **Conclusão**: Portanto, é essencial que o monitoramento contínuo seja implementado ao longo de todo o tratamento oncológico. Adicionalmente, é crucial garantir que os pacientes tenham amplo acesso a exames diagnósticos e a quimioterápicos com perfil cardioprotetor, visando minimizar o risco de cardiotoxicidade. Essas medidas são fundamentais para reduzir a incidência de efeitos adversos no miocárdio e melhorar a segurança e eficácia do tratamento oncológico.

PALAVRAS-CHAVE: Linfoma não Hodgkin; Cardiotoxicidade; Quimioterapia; Ecocardiografia.

ABSTRACT: Introduction: Due to advances in antineoplastic treatments, there has been a notable improvement in the outlook of cancer patients. However, it is crucial to highlight that the cardiotoxicity associated with these therapeutic approaches is recognized as one of the most significant adverse effects. This phenomenon is characterized by the ability of chemical agents or therapeutic procedures to induce damage to the heart muscle, resulting in compromised cardiac function. **Objectives**: To present a case report of a patient suffering from Non-Hodgkin's Lymphoma (NHL), with impaired cardiac function due to cardiotoxicity. **Methods**: This is a descriptive observational study, of the case report type, which describes the clinical manifestations and management of a patient with cardiac dysfunction associated with chemotherapy. The research data used were collected through medical records made available by the public health service reference in pediatric oncology in the city of João Pessoa-PB. **Results**: Report the case of an 18-year-old pediatric patient, diagnosed with non-Hodgkin's Lymphoma, presenting with underlying heart disease, who underwent chemotherapy treatment, developing cardiotoxicity that led to death. **Conclusion**: Therefore, it is essential that continuous monitoring is implemented throughout the entire cancer treatment. Additionally, it is necessary to ensure that patients have broad access to diagnostic tests and chemotherapy with a cardioprotective profile, aiming to minimize the risk of cardiotoxicity. These measures are essential to reduce the incidence of adverse effects on the myocardium and improve the safety and effectiveness of oncological treatment.

KEY WORDS: Non-Hodgkin's Lymphoma; Cardiotoxicity; Chemotherapy; Echocardiography.

1. Discente de graduação do Curso de Medicina do Centro Universitário de João Pessoa – UNIPÊ, João Pessoa– PB, Brasil. E-mail: maryanneadriano8@hotmail.com - https://orcid.org/0000-0003-2054-0840
2. Discente de graduação do Curso de Medicina do Centro Universitário de João Pessoa – UNIPÊ, João Pessoa – PB, Brasil. E-mail: luannaalbuquerquef@gmail.com - https://orcid.org/0009-0002-3781-2187
3. Docente, Doutora do Curso de Medicina do Centro Universitário de João Pessoa – UNIPÊ, João Pessoa – PB, Brasil. Email: isabela.arruda@unipe.edu.br - https://orcid.org/0000-0002-0639-6726
4. Docente, Especialista do Curso de Medicina do Centro Universitário de João Pessoa – UNIPÊ, João Pessoa – PB, Brasil. Email: ynnaiananavarro@gmail.com - https://orcid.org/0009-0009-6213-5983
5. Docente, Especialista do Curso de Medicina do Centro Universitário de João Pessoa – UNIPÊ, João Pessoa – PB, Brasil. Email: jessica.martins@unipe.edu.br - https://orcid.org/0009-0002-3728-7300

Endereço para correspondência: Maryanne Pereira Franco Adriano, Avenida Bahia, 900, Bairro dos Estados, João Pessoa, Paraíba, Brasil, CEP 58030-130.

INTRODUÇÃO

O câncer infantojuvenil corresponde às neoplasias malignas que acometem indivíduos nas idades de 0 a 19 anos. Anualmente, aproximadamente 280 mil crianças recebem o diagnóstico de câncer em escala global[1]. O cenário foi agravado com a interrupção dos serviços de atendimento devido à pandemia de COVID-19. Deste modo, a Organização Pan-Americana da Saúde (OPAS) destaca as mortes que poderiam ser prevenidas, decorrentes de deficiências no diagnóstico, obstáculos no acesso aos cuidados médicos ou abandono do tratamento, entre outras causas[2].

O Instituto Nacional do Câncer (INCA) em 2022, apontou que são esperados novos 704 mil casos de câncer no Brasil para cada ano do triênio 2023-2025, tendo um maior enfoque nas regiões Sul e Sudeste, o qual, apenas elas concentram cerca de 70% da incidência dos casos. O tumor de pele não melanoma é o mais comum no Brasil, sendo responsável por 31,3% do total de casos, seguido pelo câncer de mama feminina (10,5%), próstata (10,2%), cólon e reto (6,5%), pulmão (4,6%) e estômago (3,1%)[2].

Dentre os diversos cânceres, encontram-se os tumores hematológicos, definidos por mutações neoplásicas de células que acometem a medula óssea ou o sistema linfático. Estes últimos são caracterizados pelos linfomas[3], morfologicamente representados por Linfoma não Hodgkin (LNH) e Linfoma de Hodgkin (LH), sendo o LNH o mais incidente dos tumores hematológicos na infância[4]. Dados do INCA (2022) apontam sobre a incidência, em que, a chance de um homem desenvolver Linfoma Não Hodgkin ao longo de sua vida é de cerca de 1 em 43, e para mulheres de 1 em 53[2].

Sobre este assunto, sabe-se que o desenvolvimento e a melhoria dos tratamentos antineoplásicos evoluíram favoravelmente o prognóstico dos pacientes. Porém, devido aos seus mecanismos de ação, muitos tratamentos podem causar efeitos prejudiciais, sobretudo ao sistema cardiovascular, provocando a chamada cardiotoxicidade, um dos efeitos adversos mais prejudiciais do tratamento oncológico[5,6].

Neste caso, encontram-se as antraciclinas, principal classe de drogas antineoplásicas, as quais possuem vasta eficácia no tratamento quimioterápico de linfomas, leucemias, câncer mamário e dos sarcomas. Todavia, o seu uso clínico pode levar à cardiotoxicidade, caracterizada por disfunção ventricular e insuficiência coronariana[7].

Nota-se, portanto, que as antraciclinas possuem uma toxicidade variável, tendo uma possibilidade de cerca de 50% de chance de manifestar-se nos pacientes, a variar de variantes como fatores de risco do paciente e das propriedades farmacodinâmicas dos medicamentos antineoplásicos[7].

O câncer caracteriza-se pelo crescimento desregulado de células anômalas que, ao invés de passar pelo processo de apoptose, continuam a se dividir de maneira irregular. Essas células têm a capacidade de se disseminar para diferentes tecidos e/ou órgãos2. Os agentes antineoplásicos atuam em diversas fases do ciclo celular, mas não afetam os inibidores da invasividade tecidual. Eles exercem sua ação principalmente sobre o DNA das células, induzindo a apoptose, que é a morte celular programada. Contudo, os agentes quimioterápicos não conseguem distinguir entre células normais e anômalas, o que pode resultar em toxicidade e danos colaterais às células normais[8]. Pesquisas indicam que o uso de quimioterápicos pertencentes à classe das antraciclinas está frequentemente associado a cardiotoxicidade [7,8]. Esses medicamentos são incluídos em cerca de 60% dos protocolos terapêuticos para neoplasias [7].

O funcionamento da toxicidade cardíaca ainda está sendo investigado, mas alguns estudos sugerem que ela pode ser causada por diversos fatores5. As antraciclinas estão associadas à interferência no ciclo redox, o que leva a danos no DNA devido à geração de espécies reativas de oxigênio. A topoisomerase II é identificada como o principal mediador da cardiotoxicidade associada a essas substâncias[9].

Visto a importância do tema e, por não ser uma condição frequente na prática clínica, o presente estudo tem o objetivo de trazer a luz da literatura um relato de caso de disfunção cardíaca associada à quimioterapia em paciente infanto-juvenil, acometido de LNH, em decorrência do tratamento quimioterápico e, assim, levar o conhecimento, desenvolvimento e aprimoramento de novas pesquisas sobre o tema, para socializar com a comunidade científica.

OBJETIVOS

Relatar um caso de disfunção cardíaca associada à quimioterapia em paciente infanto-juvenil, acometido de LNH, em decorrência do tratamento quimioterápico e, assim, levar o conhecimento, desenvolvimento e aprimoramento de novas pesquisas sobre o tema, para socializar com a comunidade científica.

MATERIAL E MÉTODOS

Trata-se de um estudo observacional descritivo do tipo relato de caso, realizado no período de agosto de 2023 a junho de 2024. O referido estudo foi estruturado a partir da análise das informações contidas por meio do prontuário do paciente com câncer infanto-juvenil, assistido no Hospital Oncológico na Capital Paraibana.

Nesse contexto, referente às questões éticas e de identificação do paciente, ressalta-se que foi assegurado o anonimato, a privacidade e confidencialidade em todas as etapas de elaboração e construção do estudo, seguiu os aspectos éticos previstos na Resolução do CNS Nº 466/12, e suas normativas complementares, sendo aprovado pelo Comitê de Ética e Pesquisa sob o CAAE de nº 76056923.8.0000.5176.

A análise de dados foi realizada por meio do estudo do caso, correlacionando as informações do prontuário com a literatura científica a respeito da temática. Para tanto, foi realizada uma revisão da literatura, do tipo integrativa, por meio de fontes como: artigos, livros e dissertações que pudessem sintetizar o conhecimento produzido sobre a temática, obedecendo os seguintes critérios de inclusão: 1. Produções indexadas nas bases de dados BVS, SciELO, Google Acadêmico, Lilacs e PubMed; 2. Documentos da Diretriz Brasileira de Cardio-Oncologia; 3. Publicações nos idiomas: português, inglês e francês; 4. Publicações entre os anos 2013 e 2024; 5. Trabalhos

que possuíssem os descritores, retirados do Descritores em Ciências da Saúde (DeCS/MeSH), "Non-Hodgkin's Lymphoma", "Cardiotoxicity", "Echocardiography", "Drug Therapy", e suas variações. Utilizados de forma individual ou combinados através dos operadores booleanos "AND" ou "OR"; 6. Trabalhos disponibilizados de forma gratuita e na íntegra. Sendo excluídos os artigos obtidos em duplicidade nos diferentes bancos pesquisados; assim como também, artigos cujo resultados não respondessem a pergunta desse estudo.

RESULTADOS

Este estudo descreve o quadro de um paciente oncológico pediátrico do sexo masculino, diagnosticado aos 17 anos, pesando 72 kg, com queixa de dor e distensão abdominal, perda ponderal de 10 kg e sudorese noturna, há cerca de um mês. História familiar de LNH e genitor com antecedente de Leucemia Linfocítica Crônica. Sendo encaminhado ao serviço público de referência em oncologia pediátrica da cidade de João Pessoa, no período de junho do ano de 2022, para acompanhamento.

Ao exame físico, foi constatado estado geral regular, eupneico, hipocorado, afebril e hidratado. À ausculta cardiovascular, revelou bulhas normofonéticas, sem sopro. Durante avaliação abdominal, o paciente apresentou abdome de caráter semigloboso, difícil palpação de visceromegalias em virtude da tumoração e edema. Ao exame do aparelho respiratório, ele não apresentou alterações.

No que concerne aos exames laboratoriais, evidenciou-se níveis satisfatórios do hemograma, enzimas hepáticas e metabólicas normais, porém, prova inflamatória e desidrogenase lática aumentadas (102 e 781 -valores de referência: <10 e 120 a 246-, respectivamente), conforme representado na Tabela 1.

Tabela 1 - Exames laboratoriais realizados para internação hospitalar, antes do início do tratamento quimioterápico. João Pessoa, 2023

HEMOBLOGINA	LEUCÓCITOS	PLAQUETAS	VHS	ÁCIDO ÚRICO	GAMA GT	PCR	DHL	TGO	TGP	FOSFATASE ALCALINA
13.8	10.100	447.000	45	11	14	102	759	44	31	69

Fonte: Dados da pesquisa (2024)

Quanto à análise da imagem por meio do exame de Ressonância Magnética de abdome e Tomografia por Emissão de Pósitrons (PET-CT), foi comprovada a presença de inúmeras massas sólidas disseminadas pela cavidade peritoneal, com linfomatose, extensa densificação dos planos adiposos e fasciais peritoneais, envolvimento e espessamento difuso das paredes gástricas e vesicais e das alças intestinais. Ademais, constatou-se linfonodos acima do diafragma em cadeias supraclaviculares e axilares bilaterais, mediastinais superiores, torácicas internas bilaterais e cardiofrênicas, além de lesão na medula óssea da diáfise femoral média à esquerda.

Após anamnese e exames complementares, procedeu-se com a biópsia com análise da imunohistoquímica, levando ao diagnóstico de Linfoma não Hodking de alto grau, do tipo Linfoma de Burkitt. Face ao diagnóstico, foi iniciada a conduta terapêutica com a quimioterapia de citorredução.

Durante a evolução do quadro, foram realizados novos exames laboratoriais, evidenciando-se o quadro clínico de eritropenia, leucopenia acentuada, anemia, trombocitopenia, prova inflamatória e marcador cardíaco -creatinofosfoquinase (CK-MB) – alterados, mediante descrito na Tabela 2.

Tabela 2 - Exames laboratoriais realizados durante internação hospitalar, no decorrer do tratamento quimioterápico. João Pessoa, 2023

HEMOBLOGINA	LEUCÓCITOS	PLAQUETAS	CKMB	ÁCIDO ÚRICO	GAMA GT	PCR	DHL	TGO	TGP	LDH
6.6	1600	34.000	13	1,2	14	39	344	17	44	533

Fonte: Dados da pesquisa (2024)

Ao acompanhamento do tratamento, o paciente evoluiu com quadro de hipertensão e taquicardia supraventricular, como representado na Figura 1. Após parecer cardiológico, evidenciou-se presença de cardiopatia congênita elétrica de base, indicando possível Síndrome de Wolff-Parkinson-White.

Farmacologicamente, paciente fez uso da doxorrubicina, uma das drogas da classe das antraciclina, além da cisplatina e rituximabe, medicações cardiotóxicas, que, devido aos seus efeitos, fez-se necessário acompanhamento cardiológico regular, pelo alto risco de evolução para morte súbita. Nessa situação, a amiodarona foi administrada em doses de ataque, porém, sem êxito na reversão do quadro clínico. Como alternativa, foi necessário recorrer à utilização de amiodarona em bomba de infusão contínua, juntamente com captopril, para o tratamento da cardiotoxicidade desenvolvida e para a regulação da a pressão arterial. Além disso, foi essencial manter um controle rigoroso da frequência cardíaca durante todo o processo de tratamento.

Importante destacar que, previamente ao início do tratamento, foi realizado os exames cardiológicos ecocardiograma e eletrocardiograma (ECG). O ECG de 12 derivações evidenciou um ritmo de pré excitação ventricular, caracterizado por P3 curto para idade, onda delta e alteração de repolarização, como ilustrado na Figura 1. A ecocardiografia bidimensional, no entanto, não apontava cardiopatia estrutural, apresentando Fração de Ejeção do Ventrículo Esquerdo (FEVE) de 74% pelo método Teichholz, que tem valores normais acima de 53%.

Figura 1 - Eletrocardiograma de 12 derivações evidenciando ritmo de pré-excitação ventricular, prévio à quimioterapia. João Pessoa, 2023

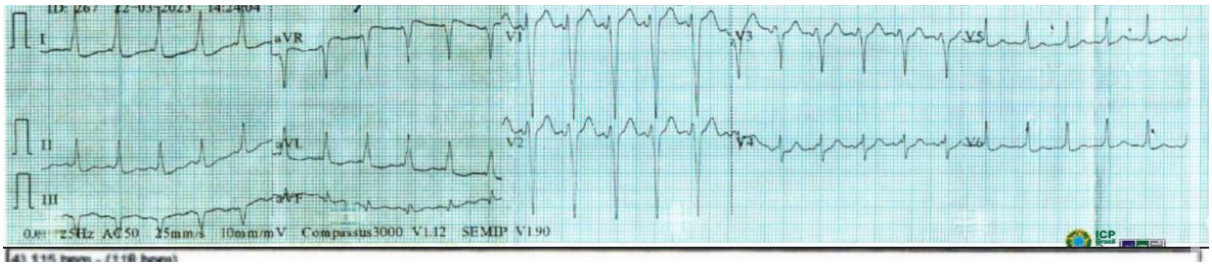

Fonte: Dados da pesquisa (2024).

Entretanto, com a continuidade do tratamento, foi realizada nova ecocardiografia, tendo a FEVE realizada através do método Simpson Biplanar, detectando um valor da função sistólica de 26%, sendo o valor referência de 55% para a faixa etária pediátrica. A função diastólica, a dimensão das câmaras cardíacas e as valvas cardíacas encontravam-se dentro da normalidade.

Figura 2 - Ecocardiograma realizado em acompanhamento hospitalar, durante tratamento quimioterápico. João Pessoa, 2024

Parâmetro	Valor	Referência (M)	Parâmetro	Valor	Referência (M)
Aorta	31 mm (18,34 mm/m²)	31 - 37 (15 - 19)	Onda E Mitral	60 cm/s	> 50
AE	30 mm (17,75 mm/m²)	30 - 40 (15 - 23)	Onda A Mitral	65 cm/s	
Rel. AE/AO	0,97		Rel. E/A	0,92	0,8 - 2
Septo	6 mm	6 - 10	FE (Teichholz)	60,19 %	>= 55
Parede	8 mm	6 - 10	FE (Simpson)	26 %	52 - 72
Rel. Septo/Parede	0,75		Fração Encurt. VE	31,71 %	25 - 43
DdVE	41 mm (24,26 mm/m²)	42 - 58 (22 - 30)	Massa VE	81,68 g (48,33 g/m²)	88 - 224 (49 - 115)
DsVE	28 mm (16,57 mm/m²)	25 - 40 (13 - 21)	TAPSE	2,90 cm	>= 1,7
VDF	74,22 mL (43,92 mL/m²)	62 - 150 (34 - 74)	Índice de Massa VE	48,33 g/m²	49 - 115
VSF	29,55 mL	21 - 61 (11 - 31)	Índice de Massa VE	16,71 g/h²·⁷	<= 50
VS	44,67 mL (26,43 mL/m²)		Espessura Relativa	0,34	0,24 - 0,42

Fonte: Dados da pesquisa (2023)

Mediante esses achados e, com evidências cardiológicas de taquiarritmia devido à cardiotoxicidade, o paciente progrediu para arritmia de difícil controle e, após alguns meses submetido ao tratamento e acompanhamento em leito de UTI, foi à óbito.

DISCUSSÃO

A origem do câncer é multifatorial, resultante de um conjunto de eventos que culminam na formação e progressão da doença, dependendo do genótipo do hospedeiro e de uma série de fatores externos[10]. Atualmente, o câncer representa um desafio primordial de saúde global, destacando-se como uma das principais razões para óbitos e, consequentemente, um dos principais obstáculos ao crescimento da expectativa de vida globalmente. Em grande parte dos países, é identificado como a causa primária ou secundária de morte prematura, ocorrendo antes dos 70 anos. A influência da prevalência e da letalidade associadas ao câncer está em ascensão acelerada no contexto internacional[11].

No que concerne aos cânceres hematológicos, estes são definidos como mutações neoplásicas de células que habitam a medula óssea ou o sistema linfático. Estes últimos são caracterizados pelos linfomas, morfologicamente representados pelo LNH e LH[3]. Os LNH são exclusivamente linfomas de alto grau que apresentam características clínicas, moleculares e imunofenotípicas distintas[12].

Estes, caracterizados por 20 subtipos histológicos resultantes do sistema linfático, possuem, em seus mecanismos de formação, alterações dos métodos de imunorregulação, particularmente dos linfócitos T, resultando em diminuição das citocinas responsáveis pela resposta imune e pelo aumento do crescimento das células B no tecido linfoide[13].

No tocante à epidemiologia, temos que os linfomas representam a terceira neoplasia mais frequente na faixa etária pediátrica, tendo o LNH em 60% dos casos e os outros 40%, o LH. No Brasil, um estudo realizado no hospital da cidade de Recife, evidenciou uma alta frequência (78,2%) do linfoma de Burkitt[4]. Corroborando os achados deste relato, evidenciou-se a presença do Linfoma de Burkitt, caracterizado pela afecção dos linfócitos B e sua natureza altamente agressiva.

Das manifestações clínicas mais observadas do LNH, nota-se a linfadenopatia e sintomas B (febre, sudorese noturna e emagrecimento) sendo achados característicos de doença agressiva. Além disso, a presença de doença extranodal é notória em 10 a 35% dos casos, sendo a maior parte de seu acometimento no trato gastrointestinal[3]. O quadro do paciente relatado confirma a literatura desde a sua admissão no hospital, visto que apresentava os sintomas B e, durante a evolução

clínica, também foi observada a presença da doença extranodal, caracterizada pelo envolvimento e espessamento difuso das paredes gástricas e vesicais e das alças intestinais.

Relacionado ao tratamento da doença, pesquisas definiram a importância do uso da radioterapia associado à quimioterapia em pacientes com linfoma de alto grau em estágios precoces[3,14]. O presente trabalho reforça a conduta médica realizada frente ao diagnóstico e o tratamento, conforme achados científicos. Todavia, a alta exposição às substâncias quimioterápicas levaram o paciente à cardiotoxicidade.

A cardiotoxicidade, descrita pela primeira vez na literatura em 1967[5], é um dos efeitos adversos mais prejudiciais do tratamento oncológico, sendo caracterizada como a capacidade de substâncias químicas ou tratamentos causarem danos ao miocárdio[15]. Esta condição manifesta-se de forma temporária ou permanente[3], sendo confirmada por meio de uma nova alteração cardiovascular, durante ou após o tratamento, excluindo outras etiologias[5]. É importante salientar que dois biomarcadores contribuem no rastreio da cardiotoxicidade, a troponina e Peptídeo Natriurético Tipo B[16].

A literatura aponta que alguns fatores de risco para o desenvolvimento de disfunção ventricular podem ser destacados, como no caso de pacientes com Síndrome de Down, com evidências de comorbidades prévias, faixa etária inferior aos 5 anos no início do tratamento com quimioterápicos, sexo feminino e afiliação étnica à raça negra[17,18]. É importante apontar que estudos evidenciaram que a cardiotoxicidade induzida por antraciclina e, dependendo da dose cumulativa, poderia levar ao paciente um dano cardiogênico permanente. Assim, comorbidades, como a cardiopatia de base provocada pela SWPW e o uso de antraciclinas e trastuzumabe foram fatores de risco adicionais para o paciente desenvolver a cardiotoxicidade.

Além disso, é importante destacar que a toxicidade cardíaca pode ser classificada quanto ao tempo da resposta (aguda, precoce ou tardia) ou de acordo com o dano causado, podendo ser reversível ou irreversível[5]. A toxicidade aguda é definida pela presença de arritmia supraventricular, disfunção ventricular esquerda e alterações eletrocardiográficas, que surgem logo após a infusão de antraciclina em até 1% dos pacientes, geralmente de caráter reversível[5]. A disfunção ventricular aguda pode ser um preditor de insuficiência cardíaca (IC), de característica subaguda ou crônica. A cardiotoxicidade precoce manifesta-se no primeiro ano de tratamento, enquanto a tardia só vem a desencadear anos após o tratamento[5,21]. O paciente em questão apresentou disfunção cardíaca durante o primeiro ano do tratamento, considerada cardiotoxicidade precoce e caráter agudo.

Atualmente, estão sendo adotadas estratégias na oncologia para prevenir a toxicidade cardiovascular relacionada ao tratamento do câncer com quimioterapia à base de antraciclinas[18]. O dexrazoxano, recomendado para pacientes com câncer avançado ou metastático que tenham recebido pelo menos 300 mg/m² de doxorrubicina ou equivalente, e as antraciclinas lipossomais são medicamentos de escolha para pacientes expostos a doses altas de antraciclinas ou com alto risco de desenvolver cardiotoxicidade[18]. No caso relatado, em virtude da falta de disponibilidade pelo Sistema Único de Saúde (SUS) destes medicamentos, o paciente não fez uso dos mesmos.

Nesses casos, reavaliações rigorosas constituem um pilar fundamental no manejo desse paciente, objetivando detectar precocemente a disfunção ventricular em estágio subclínico, permitindo tratamento em tempo hábil e reduzindo a mortalidade. Assim, segundo a Diretriz Brasileira de Cardio-Oncologia de 2020[5] e Sociedade Europeia de Cardiologia (2022)[20], a ecocardiografia é o método de escolha para detectar disfunção miocárdica relacionada ao tratamento oncológico. Além dessa, a ecocardiografia tridimensional é o método padrão ouro para medição da FEVE e dos volumes cardíacos, porém, na impossibilidade do uso, o método biplanar de Simpson modificado é o procedimento de escolha. No contexto do paciente em análise, foi realizada uma ecocardiografia prévia ao tratamento quimioterápico, pelo método Teichholz, sendo constatada FEVE de 74%. A segunda análise, no entanto, já durante o tratamento, foi realizada pelo método biplanar de Simpson, com FEVE de 26%[20].

Após a consideração desses pontos, torna-se evidente a necessidade de um diagnóstico preciso, acompanhamento detalhado e gestão clínica contínua. Essas medidas visam não apenas avaliar potenciais novas complicações, mas também garantir resultados otimizados para os pacientes. Além disso, é fundamental determinar o momento apropriado para iniciar a terapia quimioterápica.

Nesse contexto, fica notória a importância de uma abordagem multidisciplinar, envolvendo principalmente as especialidades de oncologia e cardiologia. A realização de avaliações cardiológicas sistemáticas antes, durante e após o tratamento quimioterápico desempenha um papel crucial na detecção precoce de possíveis complicações cardiovasculares, permitindo intervenções oportunas para mitigar os danos ao coração e aos vasos sanguíneos.

CONSIDERAÇÕES FINAIS

Este trabalho apresenta o caso de um paciente oncológico pediátrico, portador de Linfoma de Burkitt, que evoluiu, durante tratamento quimioterápico, com cardiotoxicidade.

Embora a incidência deste caso específico seja relativamente baixa, as antraciclinas continuam sendo amplamente empregadas no tratamento de diversas outras neoplasias malignas, dessa forma, o impacto desta patologia na qualidade de vida e morbimortalidade destes pacientes precisa ser considerado. Portanto, o estudo destaca a importância do cuidado precoce e manejo adequado no tratamento quimioterápico, a fim de aprimorar novas pesquisas e disseminar o conhecimento entre a comunidade científica, especialmente no que diz respeito à prevenção, manejo e tratamento da cardiotoxicidade, destacando a importância da manutenção do acompanhamento cardiológico contínuo.

Assim, é fundamental que a comunidade médica esteja totalmente informada sobre os riscos de cardiotoxicidade associados à quimioterapia, para que possa adotar medidas profiláticas e terapêuticas adequadas. A contínua pesquisa e desenvolvimento de novos agentes quimioterápicos com menor perfil cardiotóxico são essenciais para avançar na compreensão

dos mecanismos que levam a danos cardíacos e para melhorar as estratégias de manejo clínico. Isso visa não apenas otimizar a qualidade de vida dos pacientes, mas também alcançar resultados clínicos mais eficazes. A integração desses novos quimioterápicos no SUS representa um passo crucial para minimizar os efeitos adversos e aprimorar a eficácia do tratamento oncológico.

Participação dos Autores: Maryanne Pereira Franco Adriano: Autora principal responsável pelo planejamento da pesquisa em conjunto com o orientador, pela execução da pesquisa, análise, coleta de dados, interpretação e escrita do seu trabalho de dissertação e preparação do referido manuscrito para publicação em periódico. **Luanna Albuquerque Fernandes:** Responsável pelo planejamento da pesquisa em conjunto com o orientador, pela execução da pesquisa, análise, coleta de dados, interpretação e escrita do seu trabalho de dissertação e preparação do referido manuscrito para publicação em periódico. **Jéssica Laureano Martins:** Orientadora da discente, planejou e orientou na execução e elaboração do trabalho, desde o planejamento até o apoio na elaboração do documento de dissertação da autora, além da participação e aprovação do referido trabalho. **Ynnaiana Navarro de Lima Santana Quintans:** Co-orientadora das discentes, orientou na execução e elaboração do trabalho, desde o planejamento até o apoio na elaboração do documento de dissertação da autora, além da participação e aprovação do referido trabalho. **Isabela Tatiana Sales de Arruda:** Tutora das discentes, orientou na execução e elaboração do trabalho, desde o planejamento até o apoio na elaboração do documento de dissertação da autora, além da participação e aprovação do referido trabalho.

REFERÊNCIAS

1. Silva J. Dia Internacional do Câncer na Infância. Ministério da Saúde do Brasil. 2022 Acesso em 22 de maio de 2024. https://bvsms.saude.gov.br/15-02-dia-internacional-do-cancer-na-infancia-2/#:~:text=O%20c%C3%A2ncer%20%C3%A9%20a%20principal,Am%C3%A9rica%20Latina%20e%20no%20Caribe.
2. OPAS pede maior acesso ao diagnóstico e tratamento para crianças e adolescentes com câncer na América Latina e no Caribe - OPAS/OMS | Organização Pan-Americana da Saúde. Acesso em 22 de maio de 2024 www.paho.org. https://www.paho.org/pt/noticias/16-9-2021-opas-pede-maior-acesso-ao-diagnostico-e-tratamento-para-criancas-e-adolescentes
3. Instituto Nacional de Câncer José Alencar Gomes da Silva (INCA). A importância do diagnóstico precoce no câncer pediátrico. Rev Bras Cancerol. Acesso em 20 de setembro de 2023. https://rbc.inca.gov.br/index.php/revista/article/view/1747/1037
4. Pedrosa MF, Pedrosa F, Lins MM, Pontes Neto NT, Falbo GH. Linfoma não-Hodgkin na infância: características clínico-epidemiológicas e avaliação de sobrevida em um único centro no Nordeste do Brasil. J Pediatr. 2007;83(6):547-54. https://www.scielo.br/j/jped/a/LcS7zRBDmcGN8NPtx5yBLwC/?lang=pt Doi: https://doi.org/10.2223/JPED.1726
5. Hajjar LA, et al. Diretriz Brasileira de Cardio-Oncologia – 2020. Arq Bras Cardiol. 2020;115(5):1006-43. Doi: https://doi.org/10.36660/abc.20201006.
6. Minami M, Matsumoto S, Horiuchi H. Efeitos colaterais cardiovasculares da terapia moderna contra o câncer. Circ J. 2010;74. Disponível em: https://www.sciencedirect.com/science/article/pii/S0870255113000334#bib0015.
7. Spinelli A. Chemotherapeutic of cardiotoxicity [Internet]. Meneses E, editor. Ensaios USF. Ensaio USF; 2022 [cited 2024 Aug 1]. http://ensaios.usf.edu.br
8. Souza NNF, Roscani MG, Polegato BF, Pereira EJ, Ferreira AL, Matsubara LS et al. Avaliação ecocardiográfica da cardiotoxicidade aguda induzida por doxorrubicina em ratos. Rev Bras Ecocard Imagem Cardiovasc. 2009;22(3):20-5.
9. Schmidt LF, Pereira Junior M, Marinho APR, Moraes AJP, Rousseng SC, Rafael AD, et al. O exercício físico como potencial redutor da cardiotoxicidade induzida por tratamentos antineoplásicos: revisão sistemática. Rev Bras Prescrição Fisiol Exerc. (RBPFEX). 2017;11(69):692-702
10. Calle E, Kaaks R. Excesso de peso, obesidade e câncer: evidências epidemiológicas e mecanismos propostos. Nat Rev Câncer. 2004;4:579-91. https : //www.ncbi.n.NIH.gov /pm/arte/PMC/#bibr11-153.
11. Instituto Nacional de Câncer José Alencar Gomes da Silva. Estimativa 2023: incidência de câncer no Brasil. Rio de Janeiro: INCA; 2023. https://www.inca.gov.br /sites /u.sti .inc.local /f/mídia /documento/estimativa--2023 .pdf .
12. Calle EE, Kaaks R. Overweight, Obesity and Cancer: Epidemiological Evidence and Proposed Mechanisms. Nat Rev Cancer. 2004 Aug;4(8):579-591. https://doi.org/10.1038/nrc1408.
13. Santos MO, Lima FCS, Martins LFL, Oliveira JFP, Almeida LM, Cancela MC. Estimativa de Incidência de Câncer no Brasil, 2023-2025. Rev Bras Cancerol. 2023;69(1):e213700. https://doi.org/10.32635/2176-9745.rbc.2023v69n1.3700.
14. Klumb CE. Biologia e Patogênese dos Linfomas não Hodgkin de Origem B na Infância: uma Revisão. Rev Bras Cancerol. 2001;28;47(3):291-301.
15. Brasil. Linfoma Não Hodgkin. Instituto Nacional de Câncer - INCA; 22 de junho de 2022. http://www.gov.br/inca/pt-br/assuntos/cancer/tipos/linfoma-nao-hodgkin.
16. Fisher RI. Autologous Stem-Cell Transplantation as a Component of Initial Treatment for Poor-Risk Patients with Aggressive Non-Hodgkin's Lymphoma: Resolved Issues versus Remaining Opportunity. J Clin Oncol. 2002;20(22):4411–12. Doi: https://doi.org/10.1200/JCO.2002.20.22.4411.
17. Adão R, de Keulenaer G, Leite-Moreira A, Brás-Silva C. Cardiotoxicidade associada à terapêutica oncológica: mecanismos fisiopatológicos e estratégias de prevenção. Rev Port Cardiol. 2013;32(5):395-409. https://www.revportcardiol.org/pt-cardiotoxicidade-associada-a-terapeutica-oncologica-articulo-S0870255113000334
18. Biblioteca Digital de Trabalhos Acadêmicos da Universidade de São Paulo. https://bdta.abcd.usp.br/directbitstream/3e73b088-16d1-40ea-bc17-08da479c6469/CAROLINA%20BUZZULINI%20-%20Biomarcadores%20card%C3%ADacos%20na%20detec%C3%A7%C3%A3o%20precoce%20de%20cardiotoxicidade%20induzida%20pela%20terapia%20antic%C3%A2ncer%20revis%C3%A3o.pdf.

19. Tan C, Tasaka H, Yu KP, Murphy ML, Karnofsky DA. Daunomycin, an antitumor antibiotic, in the treatment of neoplastic disease. Clinical evaluation with special reference to childhood leukemia. Cancer. 1967;20(3):333-53. Doi: 10.1002/1097-0142(1967)20:3<333::aid-cncr2820200302>3.0.co;2-k. PMID: 4290058.

20. Lyon AR, López-Fernández T, Couch LS, Asteggiano R, Aznar MC, Bergler-Klein J, et al. 2022 ESC Guidelines on cardio-oncology developed in collaboration with the European Hematology Association (EHA), the European Society for Therapeutic Radiology and Oncology (ESTRO) and the International Cardio-Oncology Society (IC-OS). Eur Heart J. 2022;26;43(41): 4229-361. Doi: 10.1093/eurheartj/ehac244

21. Narezkina A, Nasim K. Anthracycline Cardiotoxicity. Circ Heart Fail. 2019;12(3):e005910. Doi: 10.1161/CIRCHEARTFAILURE.119.005910. PMID: 30871350.

Recebido: 21.06.2024
Aceito: 23.10.2024