

Departamento de Anatomia Descritiva dos Animais Domésticos

Prof. Dr. M. Barros Erhart

**ABERTURA DO "DUCTUS PAROTIDICUS" NO BOVINO (1)  
(MESTIÇO DE ZEBÚ)**

POR

**Plínio Pinto e Silva** - Assistente

Com 1 estampa

Em todos os tratados que compulsámos e na pesquisa da bibliografia possível nas revistas de nosso ambiente, não encontramos dados referentes à descrição da abertura do «ductus parotidicus» no bovino (mestiço de zebú). Exceção de CARADONNA, em ZIMMERL que considera o «ductus» abrindo-se ao nível do terceiro molar superior, os outros, ELLENBERGER - BAUM, MARTIN - SCHAUDER, MONTANÉ - BOURDELLE, LESBRE, SISSON, FAVILLI e GARCÍA - ÁLVAREZ, o consideram abrindo-se ao nível do quinto molar superior.

Quanto ao comportamento da abertura do canal, LESBRE o descreve como «à fleur de la surface muqueuse», BOURDELLE, «au ras de la muqueuse»; finalmente, FAVILLI, «senza essere provisto di rilievi». Os outros AA. acima citados não fazem referência alguma sôbre êste particular.

Recentemente, PASSANTINO (1936), estudando a localização da desembocadura do conduto de Stenon no «Sus scrofa domestica», também silênciá completamente sôbre a morfologia da abertura dêsse ducto, localisando-a porém ao nível de uma papila, que pode ser ausente de um ou ambos os lados; e diz «in quest'ultimo caso il condotto di Stenone sboccava a fiori della mucosa, come nella specie bovina».

Dada a discordância de CARADONNA com os outros AA. quanto ao nível da abertura do «ductus» e a falta de uma referência precisa sôbre a maneira de se abrir do mesmo, e tendo nós observado, no material coligido para o ensino no laboratório de Anatomia da Faculdade de Medicina Veterinária da Universidade de São Paulo, a presença dessa abertura em uma papila bem saliente na mucosa da bochecha, fomos conduzidos a verificar estas particularidades em material mais abundante.

*Topografia do óstio:*

A topografia da abertura do «ductus parotidicus» em relação à arcada dentária foi observada em peças frescas no Frigorífico Armour, em 200 animais. Todos êles, mestiços de zebú, nos quais faltava a substituição do dente incisivo do canto, portanto com menos de 4 anos

(1) Comunicado à Soc. Paul. Med. Veterinaria, sessão 9-5-1939.

e meio de idade, com variações pequenas, podendo ser considerado quanto ao tipo e idade um lote homogêneo.

O óstio estava situado em 127 pares de bochechas ou 254 orifícios, ao nível do 5.º molar superior e em 73 pares ou 146 óstios entre o 4.º e 5.º molar superior; sendo a percentagem de 66,5 % ao nível do 5.º molar superior e 33,5 % entre o 4.º e 5.º molar superior.

No decorrer de nossas pesquisas apareceu um lote de animais, não levado em consideração, pois, pelas características grosseiras, idade (animais velhos) e ainda pelas confirmações da tabela de matança e dos funcionários do matadouro, não pertenciam ao lote de mestiços de zebú. A abertura do «ductus» apresentava-se, nestes animais, entre o 5.º e 6.º e ao nível do 6.º dente molar superior, o que veio corroborar mais ainda a justificativa do presente trabalho, uma vez que os tratadistas, com exceção de CARADONNA, localizam essa abertura ao nível do 5.º dente molar superior.

Com tão feliz interferência, isto é, o aparecimento do lote de animais velhos, chegámos a concluir que o nível da abertura do «ductus» é variável com a raça e com a idade dos animais, e que as raças possuidoras de esqueleto facial mais curto, têm a abertura do conduto de Stenon deslocada para diante, enquanto que as de face longa o tem deslocada mais aboralmente.

#### *Morfologia do orifício:*

Durante as observações sobre a topografia do óstio, separámos, sem prévia escolha, 53 pares de bochechas que trouxemos para o laboratório de Anatomia, tendo sido estas peças fixadas em solução de formol a 10 %, para o estudo morfológico do orifício.

MARTIN - SCHAUDER, ELLENBERGER - BAUM, etc., descrevem a mucosa da bochecha revestida de um grande número de papilas cúpuliformes, em parte com revestimento corneificado (odontóides dos franceses) e com orientação aboral. Essas papilas são mais desenvolvidas e numerosas ao nível do ângulo labial e na altura dos dentes molares; mais aboralmente, em direção à fauce, elas tornam-se menores, exceção de uma fila que se estende acompanhando os dentes molares superiores.

Observámos, perfeitamente, na face vestibular da bochecha, esta série de papilas corneificadas com direção linear, citada pelos diversos AA., formando verdadeira saliência ao nível da mucosa como uma crista contínua, terminando em mamelão que se extingue em suave declive.

Tanto nas peças frescas como nas fixadas, pudemos verificar que, quasi na totalidade, a abertura do «ductus parotidicus», localizava-se nesse mamelão, tendo fórma e localização diversas.

Em um número muito pequeno de peças, o relêvo formado pela crista continuava além do ponto de abertura; em outras peças, também pouco numerosas, as papilas corneificadas acompanhavam a crista ultrapassando a saliência mamelonada da «papilla salivaria buccalis». As papilas corneificadas na última porção da crista em algumas peças se reduzem em suas dimensões, sendo substituídas por saliências puntiformes corneificadas, que se dispõem em derredor do orifício, mascarando-o mesmo e dando à saliência do mamelão um aspecto irregular (Fig. 6).

O orifício único do «ductus» abre-se na superfície da papila, próximo do ápice, podendo também se abrir em nível variável da sua vertente medial ou face voltada para o sulco jugo-gengival. Em dois pares de bochechas o orifício abria-se ao nível da mucosa, mui próximo à gengiva, portanto, mascarado pela papila (Fig. 5).

Faremos notar que, quanto ao óstio propriamente, êle não se apresentava com morfologia constante podendo variar de um orifício puntiforme (Fig. 1) para uma fenda mais ou menos larga, de bordos lisos, com direção longitudinal (Fig. 2) ou oblíqua (Fig. 3); podendo, em casos raros, apresentar um bordo recortado (Fig. 4).

Foram considerados como puntiformes os orifícios cujo maior diâmetro não ultrapassava 2mm.

Fazendo um cálculo em percentagem sôbre a frequência dos dois tipos de abertura do canal, obtivemos os seguintes dados:

Total de peças observadas . . .	53 pares de bochechas
Número de orifícios . . . . .	106

DISPOSIÇÃO DA ABERTURA

Abertura em fenda	{	longitudinal . . . . .	48 — 45,28 %	± 4,27
		oblíqua . . . . .	10 — 9,43 %	± 2,83
		bordo recortado . . . . .	8 — 7,54 %	± 2,44
		mascarada pela papila . . . . .	4 — 3,77 %	± 1,85
		Total . . . . .	70 — 66,03 %	± 4,60
Abertura puntiforme . . . . .			36 — 33,97 %	± 4,60

Fáto interessante, digno de máxima atenção, é a simetria bilateral constante em tôdas as peças, não só quanto à morfologia, como quanto ao nível de abertura do «ductus parotidicus».

Conclusões:

1) Em 200 mestiços de zebú, examinados, a abertura do «ductus parotidicus» dá-se ao nível do 5.º dente molar superior em 66,5 % e entre o 4.º e 5.º, em 33,5 %;

2) Em tôdas as peças observadas, o conducto abre-se por intermédio de uma papila, continuação da crista constituída pelas papilas corneificadas ou odontóides e sua terminação é em ligeiro declive, aboralmente;

3) O orifício de abertura do «ductus» é único, abrindo-se no vértice ou na vertente medial da papila. Em dois casos, êste orifício abria-se ao nível da mucosa, no sulco jugo-gengival, sendo mascarado pela papila;

4) A forma do orifício, em 66,03 % dos casos, era em fenda, com suas variações: longitudinal e oblíqua; e nos restantes 33,97 %, puntiforme;

5) Sempre foi notada a simetria bilateral da abertura do «ductus paratodicus», não só quanto a sua morfologia, assim como quanto à sua topografia.

#### SUMMARY

1st) *In the cross-breed zebu out of 200 beasts examined, the opening of the «ductus paratodicus» is situated at the level of the 5th. upper molar tooth in 66,5 % and between the 4th. and 5th., in 33,5 %;*

2nd) *In all the specimens studied, the duct opens by means of a papillus, the continuation of the ridge made up of the horny or odontoidal papillae, and its termination is on a slight backward inclination;*

3d) *The duct possesses a single orifice, situated at the vertex or on the middle slope of the papillus. In two cases this orifice opened at the level of the mucous, in the jugo-gingival groove, being hidden by the papillus;*

4th) *The shape of the orifice, in 66,03 % of cases, was that of a slit, with a longitudinal or slanting direction; in the other 33,97 %, it was a point;*

5th) *The bi-lateral symmetry of the orifice of the parotid duct was always evident, not only with regard to its morphology, but also with respect to its situation.*

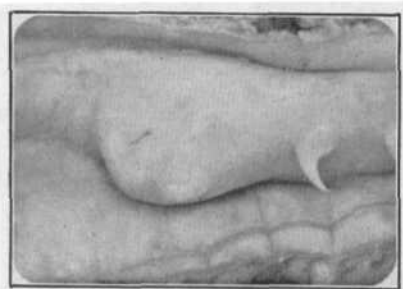## BIBLIOGRAFIA

- CARADONNA, G. B. in ZIMMERL, U. — 1930 — Trattato di Anatomia Veterinaria, 2, Fr. Vallardi, Milano.
- ELLENBERGER, W. — BAUM, H. — 1932 — Handbuch der vergleichenden Anatomie der Haustiere. 17. Aufl. Julius Springer, Berlin.
- FAVILLI, N. — 1931 — Nozioni Comparate di Anatomia e Fisiologia degli animali rurali. U. T. Editrice Torinese, Torino.
- GARCÍA, J. C. - ÁLVAREZ, R. G. — 1929 — Anatomía comparada de los Animales Domésticos. 3, ed. Tip. «La Academica», Zaragoza.
- LESBRE, F. X. — 1923 — Précis d'anatomie Comparée des Animaux Domestiques. J. B. Baillièrè et Fils, Paris.
- MARTIN, P. — SCHAUDER, W. — 1935 — Lehrbuch der Anatomie der Haustiere, 3, (2), 3. Aufl. Schickhardt & Ebner, Stuttgart.
- MONTANÉ, L. - BOURDELLE, E. — 1917 — Anatomie Régionale des animaux domestiques, 2, Ruminantes. J. B. Baillièrè et Fils, Paris.
- PASSANTINO, G. — 1936 — Lo sbocco del condotto di Stenone nel «Sus scrofa domestica». *Mon. Zool. Ital.*, 47, (6-7), 174-187.
- SISSON, S. — 1933 — Anatomía de los Animales Domésticos. 1.<sup>a</sup> ed. Salvat Editores, S. A., Barcelona.

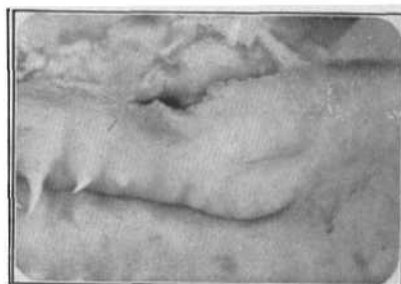


## DESCRIÇÃO DAS FIGURAS

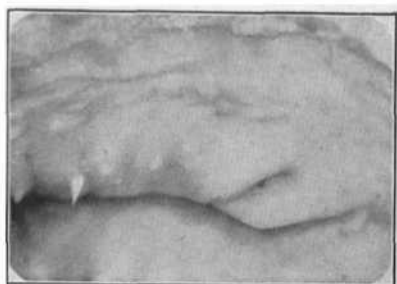
- Fig. 1 — «Papilla salivaria», continuação da crista formada pelas pp. corneificadas. Óstio puntiforme. Lado esquerdo.
- Fig. 2 — «Papilla salivaria», continuação da crista formada pelas pp. corneificadas. Óstio em fenda longitudinal. Lado direito.
- Fig. 3 — «Papilla salivaria», continuação da crista formada pelas pp. corneificadas. Óstio em fenda oblíqua. Lado direito.
- Fig. 4 — «Papilla salivaria», continuação da crista formada pelas pp. corneificadas. Óstio com bordo recortado. Lado esquerdo.
- Fig. 5 — «Papilla salivaria», continuação da crista formada pelas pp. corneificadas. Óstio na vertente medial do mamelão e mascarado pelo mesmo. Lado esquerdo.
- Fig. 6 — «Papilla salivaria», com pontos corneificados em derredor do óstio. Lado esquerdo.



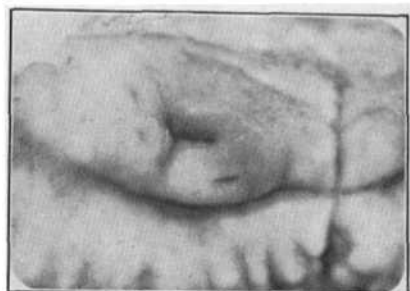*Fig. 1*



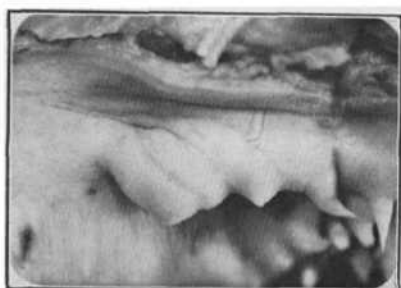*Fig. 2*



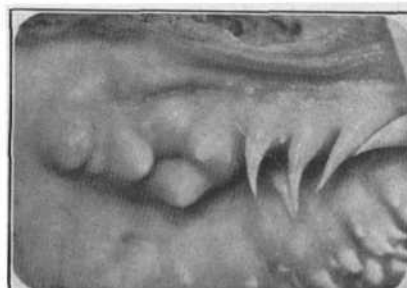*Fig. 3*



*Fig. 4*



*Fig. 5*



*Fig. 6*