

Departamento de Anatomia Patológica
Diretor: Prof. Dr. Altino A. A. Antunes

Departamento de Patologia e Clínicas Cirúrgica e Obstétrica
Diretor: Prof. Dr. René Straunard

TUMOR DE CÉLULAS DA GRANULOSA EM UMA CADELA

(GRANULOSA-CELL TUMOR IN A BITCH)

Altino A. A. Antunes

Euclýdes Onofre Martins

Ernesto Antônio Matera

Assistente de Anatomia Patológica

Assistente de Cirurgia

5 estampas (13 figuras)

Em medicina humana, contam-se por centenas as publicações a respeito dos tumores de células da granulosa com localização ovariana e muitos fora do ovário. Na literatura veterinária, ao contrário, os trabalhos sobre tais tumores não ultrapassam uma dezena, considerando o resultado de nossas pesquisas bibliográficas que nos permitiram catalogar apenas os seguintes: de BAUMANN, em 1935, com 6 casos em bovinos; de BENERCH, em 1935, com 1 caso em égua; de WEYEL, em 1936, com 3 casos em bovinos; de JUVENAL MEYER, em 1938, com 1 caso em bovino (*); de KINGMAN e DAVIS, em 1941, com 1 caso em bovino e finalmente o de LANGHAM e CLARK, em 1945, com 1 caso em bovino, perfazendo um total de 13 casos, sendo 12 em bovinos e 1 em égua.

WEYEL, em seu trabalho, analisando vários casos de tumores ovarianos, conclui devam ser incorporados a este grupo o "Sarcoma de células fusiformes do ovário de uma vaca", descrito por SCHMID, o "cisto-adenoma em égua ninfômana" e o "adenoma ovariano em novilha", descritos por SCHLEGEL e o "pseudo-fibro-cisto-adenoma em vitela", descrito por LASZLÓ, pois, os considera, em face dos sinais clínicos e relatórios histológicos, como tumores de células da granulosa. Assim sendo, sobem a 15 os casos em bovinos e a dois os em égua. Ainda, no trabalho de Baumann, há referência, muito de passagem, a dois casos de Seifried, em cadelas, mas, embora procurássemos, não conseguimos obter tal publicação onde os tumores são rotulados de "ooforoma folicular", podendo, pois, ser o tumor de Brenner.

(*) O caso de JUVENAL MEYER vem publicado na tese de doutoramento de Domingos Delascio, na Faculdade de Medicina da Universidade de São Paulo, à página 147.

Essa pobreza da literatura veterinária, principalmente quanto à cadela, é mais um motivo para justificar o presente trabalho mormente se considerarmos que o tumor foi diagnosticado em vida do animal, sendo extirpado cirurgicamente, com bons resultados.

Na literatura veterinária nacional nenhuma publicação encontramos sobre êsses tumores, aliás, a própria literatura médica humana é pobre; até 1941, CARMEN ESCOBAR PIRES e WOLFF NETTO reuniram 9 casos publicados: os de GOULART DE ANDRADE (1 caso); DOMINGOS DELASCIO (3 casos); PENNA AZEVEDO (3 casos), sendo um de Goulart de Andrade, outro de Djalma Corte e outro de Mário Pardal; CLOVIS SALGADO (1 caso); S. NUNES (1 caso) e por fim o de P. L. FROED. A êsse número se podem somar 3 casos não publicados de um de nós (A. Antunes), sendo um em uma menina de 10 anos, um em uma senhora de 54 anos e outro em uma mocinha de 14 anos. De 1941 para cá, encontramos apenas o caso de ARNALDO DE MORAES, publicado nos Anais Brasileiros de Ginecologia, ano X, 1945.

NOMENCLATURA

Em 1895, von KAHLDEN descreveu o primeiro caso desses tumores, rotulando-o de "*adenoma carcinomatosus folliculare*". Os casos posteriormente descritos receberam nomes diversos segundo o conceito e interpretação dos vários autores, principalmente quanto à etiogênese, assim se falou de "*folliculoma malignum ovarii*" (Gottschalk), endotelioma (Carl), "*carcinoma folliculóide*" (Meyer e Neumann), ooforoma (Meyer), foliculoma (Moulouguet e Varangot), "*adenoma folliculare ovarii*" (von Menglishausen), carcinoma folicular (Blau), cilindroma (Glockner), adenocarcinoma foliculóide (Voigt), fibroma adenocístico do ovário (Frankl), adenoma cilíndrico, peritelioma, fibroma papilar superficial carcinomatoso, etc.

Em 1941, von VERDT propôs se desse a êsses tumores, atendendo à sua morfologia e gênese, o nome de *tumores de células da granulosa*, nome êsse que logo se generalizou e hoje é universalmente aceito e usado pelos estudiosos do assunto. SZATHMARY considera acertado êsse nome, pois, se alicerça não somente em bases histológicas, mas, também clínicas. Ao lado dos quadros histológicos onde se vêem cordões e túbulos de células com caracteres que permitem relacioná-las com as da granulosa e formação, ao menos esboçada, de folículos, sem óvulos, mas, frequentemente com os corpos de Call-Exner, encontram-se modificações para a mucosa uterina e da trompa, traíndo

maior teor de hormônio folicular, hormônio êsse que condiciona a sintomatologia clínica apresentada pelas pacientes e que desaparece após a exeresse do tumor.

ANATOMIA PATOLÓGICA

Caracteres macroscópicos — Habitualmente unilaterais, os tumores se apresentam esféricos ou ovóides, capsulados, com superfície lisa, raramente com saliências, pedunculados muitas vêzes, móveis em geral, sem aderências, de consistência mole ou dura conforme o teor em tecido conjuntivo. Seu tamanho varia desde o de alguns milímetros de diâmetro, como o caso de TE LINDE (4 mm) até o pêso de 10 quilos, sendo, porém, mais freqüentes os tamanhos médios. Nos animais, os tumores encontrados apresentavam os seguintes pesos: 210 gr., em nosso caso; 750 gr, 2,32 kg, 4,40 kg, 4,55 kg, e 17,10 kg, nos casos de BAUMANN; 10,75 kg, no caso de KINGMAN e DAVIS; 19,50 kg, no caso de BENESCH; 220 gr, 1,150 kg, 7,500 kg e 9,500 kg nos casos de WEYEL.

A superfície de corte mostra-se de côr branco-suja, ostentando septos conjuntivos mais ou menos espessos que partem da cápsula e cavidades císticas de tamanhos variáveis, contendo líquido viscoso, amarelado ou vermelho-claro ou escuro, apresenta também zonas de necrose e áreas hemorrágicas. Os tumores menores são em geral sólidos.

Caracteres microscópicos — Do ponto de vista histológico, ROBERT MEYER divide os tumores de células de granulosa em quatro formas diferentes:

a) *forma foliculóide*, reproduz de perto a imagem dos folículos maduros, apresentando cavidades microscópicas cheias de líquido hialino, semelhante à substância colóide, rodeadas por células epiteliais que se alinham em corôa como as células da granulosa no folículo e, para aumentar a possibilidade de confusão, encontram-se, nessas massas celulares, pequenos vacúolos rodeados pelas mesmas células, correspondendo, segundo se pensa, a pontos de lise de células degeneradas, reproduzindo o aspecto dos corpúsculos de Call-Exner observados na granulosa dos folículos normais, principalmente em certas espécies animais, como na coelha. Em alguns pseudo-folículos, o espaço claro é rodeado apenas por uma camada de células, lembrando a teca interna como foi citado por Robert Meyer embora não exista verdadeiramente essa camada celular. Em outros folículos, pode haver mais de uma camada celular, assumindo então a clássica disposição em roseta. Êsses pseudo-folículos podem ser pequenos ou maio-

res e daí a sub-divisão em microfoliculóide a que pertence o tumor de von Kahliden e a macrofoliculóide. As células do pseudo-folículo são de formas variadas, em geral pequenas, podem ser esféricas ou polimorfos ou fusiformes ou ainda cúbicas ou cilíndricas, apresentando, porém, certos característicos para os quais Robert Meyer chama em especial a atenção, principalmente para o diagnóstico diferencial com o tumor de Brenner.

Reproduziremos as próprias palavras de ROBERT MEYER que, referindo-se ao tumor de Brenner, diz: “Com a maior diferenciação para epitélio mucoso, elas se tornam mais altas e os núcleos caminham para a base dos corpos celulares, afastada da cavidade. Chamo a atenção para esse fato porque, nos *tumores de células da granulosa*, ao redor das cavidades de secreção, os núcleos das células cilíndricas se acham colocados de modo contrário, principalmente no lado voltado para a cavidade. As células usam, no caso dos tumores de células da granulosa, por assim dizer, o secreto para base enquanto as células restantes, vizinhas, localizam seu núcleo na parte mais externa, parte mais próxima do tecido conjuntivo”.

Rodeando essas formações, vê-se um estroma conjuntivo fibrilar, por vezes muito desenvolvido, podendo invadir as partes epiteliais, transformando-as em cordões ou as anarquizando de tal modo que se torna irreconhecível a estrutura primitiva. No plasma celular não encontramos glicogênio, podendo haver lipóides, às vezes em tal quantidade que LECENE achou acertado denominar o tumor de “foliculoma lipídico” que GEMMA BARZILAI cataloga sob o n.º 7 das imagens observáveis.

b) *forma cilindromatosa*, assim chamada porque o tumor assume a imagem do cilindroma, com suas células dispostas ao redor de uma cavidade com líquido hialino. Esse aspecto não é, porém, uniforme, pois, encontramos também cordões celulares que se entrecruzam descrevendo figuras mais ou menos bizarras ou dando o aspecto ondulado da sêda “moirée” e, não raro, tornando o diagnóstico delicado, vê-se proliferação do tecido conjuntivo anarquizando o todo e dando-lhe uma arquitetura que levaria à suposição de ser um sarcoma ou carcinoma inespecífico.

c) *forma difusa*, muito freqüente, apresentando-se as células espalhadas sem obedecer a qualquer plano estrutural. O diagnóstico é delicado, a lembrança de um sarcoma é a primeira que ocorre, mas, quase sempre, examinando vários pontos do preparado ou do tumor, encontramos formações menos atípicas. Sem encontrarmos forma-

ções foliculóides, ou cilindromatosas não poderemos estar seguros do diagnóstico. A esta variedade GEIST denomina de “Sarcomatosa”.

d) *forma mista*, a mais freqüente, onde encontramos formações foliculares e cilindromatosas aliadas a cordões celulares e, às vezes, com tal cópia do tecido conjuntivo que mais parece um fibroma ou sarcoma.

GEMMA BARZILAI, em seu Atlas dos Tumores Ovarianos, classifica os elementos parenquimatosos do blastoma em quatro tipos: a) de célula mesenquimal imatura; b) de célula granulosa madura; c) de célula granulosa luteinizada e d) de célula luteínica madura, dando, segundo seu arranjo estrutural, os seguintes quadros: 1 — difuso maduro, 2 — trabecular imaturo, 3 — trabecular maduro e microfolicular, 4 — trabecular maduro delicado, 5 — de crescimento difuso maduro, 6 — macrofolicular e 7 — trabecular ou microfolicular conhecido como “foliculoma lipídico”.

É muito característico o estroma nesses tumores, embora varie bastante em seu aspecto e quantidade. Em geral, consta de fibroblastos de tipo maduro, repousando em terreno fibroso abundante. Por vezes êles contêm gotículas de lipóides e assumem então imagem epitelióide e repousam em conjuntivo mais frouxo. Às vezes, como observaram TRAUT e MARCHETTI, encontram-se áreas apenas dêsse estroma, sem células da granulosa e aquêles autores os denominaram de tumores de células da granulosa com áreas tecais ou tumores tecais com áreas de granulosa.

Hialinização, necrose e hemorragias são freqüentes nesses tumores, principalmente nos que assumiram já um certo volume.

HISTOGÊNESE

Os conhecimentos sôbre a origem dos tumores de células da granulosa não chegaram ainda a ponto de acôrdo entre as várias escolas e a divergência se funda na própria diversidade de conceitos sôbre a embriologia do ovário onde uns admitem a gênese do folículo através de ondas invasoras celulares provindo do epitélio germinativo. Haveria assim primeiramente, uma onda ou surto masculino, formando cordões efêmeros que, segundo WINIVATER e SHINMONT, se atrofiam rapidamente, podendo contudo permanecer dêle restos na “*rete ovarii*”, donde, mais tarde, eventualmente se originariam, como crê R. MEYER, os arrenoblastomas, tumores virilizantes. A seguir, haveria nova proliferação do epitélio germinativo, dando origem aos cordões de Valentin-Pflüger que imprimem caráter feminino à gônada e cujas células são, para alguns, destinadas a se converter

em futuras células da granulosa. Esses cordões, penetrando no órgão, são separados pelo tecido conjuntivo proliferando e assim segmentados em múltiplos nódulos que vão formar os folículos primordiais, constituídos por número variável de células foliculares, futuras células da granulosa, rodeando uma oogônia. Transformando-se a oogônia em oócito, o folículo continua seu desenvolvimento, podendo, porém, acontecer que algumas oogônias, por motivos desconhecidos, se percam, ficando apenas os conglomerados celulares potencialmente feminino, mas, sem oócito, são os "*Granulosazellherden*" de Walthard ou "*Granulosazellballen*" de Robert Meyer, donde se originariam os tumores de células da granulosa. ROBERT MEYER discorda de SCHROEDER e de seus partidários que consideram possível a formação de tais neoplasmas, partindo de folículos adultos, pois, diz R. MEYER: "nenhum tecido tem sua vida mais escravizada que o epitélio folicular ao óvulo: com êle nasce e com êle morre, assim não pode gerar tumores".

LORDY, recentemente descreveu, em ovário de cadela, um terceiro surto proliferativo que chamou de "estéril", donde proviriam os ninhos celulares descritos por Walthard, fonte, como querem muitos, dos tumores de Brenner.

Outros, entre os quais SCHILLER, GEIST, NOVAK e BARZILAI, esposam o conceito de FISCHER, cujas conclusões transcrevemos com suas próprias palavras: "... pode-se afirmar que as gônadas do homem não possuem "epitélio germinativo". O chamado epitélio germinativo é apenas um *epitélio que recobre a superfície da gônada*, no qual não se formam células sexuais nem se apontam "tubos de Pflüger". Tais tubos não se formam. *Tôdas as espermiogônias e oogônias se originam de células sexuais primitivas provindas do endoderma e que emigram para o esbôço da gônada*. O homem possui uma linhagem germinativa, pois, precocemente as células sexuais primitivas se originam por via especial diversa das células somáticas. Se não fosse assim, então, essas células derivar-se-iam de células já diferenciadas em outro sentido. As células diferenciadas, porém, têm poder limitado, não podendo dar origem às células sexuais primitivas que são onipotentes. Tudo que se acha na massa do tecido envolvido pelo epitélio da gônada se origina sem participação desse epitélio, por diferenciação variável local do mesênquima do esbôço da gônada".

Para os partidários desse conceito, os tumores de células da granulosa seriam, pois, mesenquimais, fariam parte do grupo dos "Mesenquimomas feminizantes" de Novak.

SINTOMAS CLÍNICOS

A sintomatologia clínica desses tumores decorre de sua ação hormonal feminina, sendo pouco evidente na menacma, pois, traria apenas aumento ou exagero do que normalmente já existe.

Para resumir este capítulo, transcreveremos o que foi, sobre o assunto, publicado por um de nós (A. Antunes, em colaboração com P. Ayres Netto), no trabalho sobre "Disgerminoma do ovário".

"Os tumores de células da granulosa são também ricos em sua apresentação clínica — "tornam mulheres as meninas e jovens as matronas". O tumor ovariano, as metrorragias, o aumento de volume do útero, hiperplasia do endométrio e a feminilização constituem elementos suficientes para uma suspeita senão diagnóstico de um tumor de células da granulosa. Por seus hormônios, ele determina uma puberdade precoce nas meninas que se tornam moças não só em seu físico, ostentando formas de mulher, mas, também psiquicamente, trocando os encantos das bonecas pelos brincos perigosos do cupido, elas amam precocemente. Nas matronas, o tumor faz seu aparecimento, roubando-lhes o repousante indiferentismo do post-climatério para fazê-las voltar às ternuras dos anos já vividos, remoçando-lhes as carnes e a alma e dando-lhes, com as metrorragias que ocasiona, a impressão de primavera que volta. Durante a idade genital, os sinais são menos evidentes, mas, o exagêro de feminilidade e as metrorragias post-menstruais são elementos suficientes para despertar suspeita".

Nos animais, a sintomatologia clínica é pobre, pois, o tumor ovariano, salvo quando atinge volume de médio para cima, não é percebido, a metrorragia não se nota, as mudanças dos caracteres sexuais secundários e do psiquismo passam despercebidas.

Analisemos, contudo, o que foi clinicamente observado nos trabalhos publicados: no trabalho de Baumann, o primeiro caso foi observado em uma vitela comprada como prenhe; sobre os outros casos, nenhum relato clínico; o caso de Benesch traz os seguintes dados: "tratava-se de uma égua branca de mais ou menos 12 anos, com as seguintes informações: nos últimos meses, o animal mostrava dificuldade progressiva para esforço, exteriorizando-se sobretudo pelo fato de parar repentinamente no carro, dispnêica, retomando o trabalho só após algum tempo. depois de normalizada a respiração. Perda de apetite, dificuldade de defecção, emagrecimento progressivo. Aspecto geral nada digno de nota. O exame físico (toque retal) revelou o tumor". Nada nos informa sobre perturbações hormonais. Os casos de Weyel são interessantes, pois, o primeiro era bilateral, havendo um tumor de 9,500 kg no ovário direito e outro de 220 gr no

ovário esquerdo; a dosagem de foliculina revelou 20,000 M.U. por quilo de tumor; o segundo caso era de um tumor esquerdo, pesando 7,500 kg e com 10.000 M.U. de foliculina por quilo de tumor; o terceiro apresenta o interesse da coexistência de um tumor no ovário direito, pesando 1,150 kg e com 10.000 M.U. de foliculina por quilo tumoral e de uma prenhez de 4 meses no corno uterino esquerdo, com presença de corpo lúteo gravídico no ovário correspondente; o caso de Kingman e Davis apresentava um tumor de 10,658 kg no ovário esquerdo e o animal, uma vaca Hereford, apresentava distúrbios hormonais, pois, deixou de conceber, estava constantemente em calores, mostrava deformação da anca e da raiz da cauda, lembrando ninfomania, embora sem outras manifestações físicas desse estado; o caso de Schmid, citado por Weyel, diz no título tratar-se de uma égua ninfômana; no caso de Langham e Clark, em uma vaca com tumor do ovário direito, houve suspeita, não confirmada, de prenhez, com sinais de ninfomania; o caso de Schlegel, citado por Baumann, era de uma vitela não prenhe que apresentava secreção láctea.

Desta breve resenha, se vê que, em vários animais, se pode apurar existência de ação hormonal do tumor.

OBSERVAÇÃO

Cadela da raça Lulú, com 12 anos de idade, apresentando, há cerca de 2 anos, queda de pêlos nas regiões axilares, caudal e lombar, conseqüente a prurido. Nos últimos dez dias, o prurido aumentou e apareceu uma úlcera na córnea no olho direito, motivo que levou a proprietária a procurar o veterinário. Alimenta-se bem, tendo raras vezes perturbações gastro-intestinais. Informa a proprietária que, desde o aparecimento do prurido não apresentou cio. Nunca foi coberta. *Exame físico* em 10-VII-44; bom estado de nutrição, atividade normal, temperatura retal 39°8, 106 pulsações. Na pele, nota-se uma erupção localizada, sem caráter parasitário, abaixo da cauda, nas axilas e região lombar, com queda de pêlos. Dentes bem conservados, faltando dois incisivos superiores, presença de tártaro; língua normal; discreta estomatite, hálito fétido.

Ao exame do abdome, no animal em pé, notámos logo, à esquerda e para traz da última costela, a presença de um tumor duro, doloroso à pressão. O exame cuidadoso levou-nos ao diagnóstico de um tumor do rim ou ovário ou corno uterino esquerdo.

Salvo um corrimento amarelado, os genitais nada revelaram digno de nota. Os aparelhos respiratório e circulatório nada apresen-

tavam de anormal. Os olhos mostravam congestão da conjuntiva, úlcera da córnea no olho direito e mácula no esquerdo.

Exame de laboratório:

raspado da pele — negativo
urina — albumina: — traços leves
glicose: — não contém
sedimento: — células epiteliais chatas,
raros leucócitos.

Exame radiológico:

rad. 740-41 em 12-VII-44. Zona de condensação reniforme, no flanco esquerdo, ocupando o espaço entre a 1.^a e 5.^a vértebras lombares.

A formação, com aparência tumoral, faz saliência a um dedo transversal dos arcos costais imediatos.

(a) *Honorato Faustino Júnior.*

A 28-VII-44, foi feito novo exame no animal que apresentava estado geral mau, tendo aumentado a queda dos pêlos e corrimento ocular, abatimento, dificuldade de locomoção (apoiando com dificuldade o membro anterior esquerdo), deitando-se constantemente, apetite diminuindo. A nova palpação abdominal revelou pequeno deslocamento do tumor para trás e para baixo.

Diante do exame clínico e da chapa radiográfica, concluímos tratar-se de um tumor ovariano e indicamos a operação o que foi feito após um pré-operatório rápido, pois, o estado do animal indicava urgência.

A intervenção foi realizada a 29-VII-44, sob anestesia geral pelo "Balsoformio". Cirurgião Ernesto A. Matera, auxiliar Fábio Meirelles Reis, incisão médio-gástrica, ooforectomia bilateral com histerectomia total. Post-operatório sem incidentes, alta curada ao 7.^o dia.

EXAME ANÁTOMO-PATOLÓGICO

Registro n.^o 1788 — A peça, constando de útero e ovários, pesava 760 gr no total.

O *útero* mostra o corpo aumentado de volume, duro, partindo daí os *cornos uterinos* que apresentam dilatações em forma de ampolas, sendo algumas pequenas e outras maiores. No *cornio uterino direito*, notava-se a porção terminal enormemente dilatada (fig. 1 e 2), medindo 13 x 7,5 x 6,5 cm e tendo em sua extremidade posterior, outra dilatação medindo 3 x 1,5 x 2,5 cm. O *cornio esquerdo* apresenta dilatação em sua parte terminal, medindo 7 x 5 x 6,5 cm e tem a

êle preso por um pedículo um tumor medindo 11 x 7 x 10 cm depois de exteriorizado da bolsa ovárica. A superfície externa dessas diferentes partes era lisa brilhante, de côr branco-nacarada, deixando perceber, em certas partes, vasos tortuosos e cheios. O tumor retirado da bolsa ovárica apresentava superfície externa lisa, brilhante, mostrando forma ovóide, com irregularidades, por saliências e depressões presentes. O tumor pesava 210 gr.

Ao corte (fig. 2), nota-se no *corpo uterino*, espessamento das paredes, cavidade dilatada e parcialmente ocupada por proliferações em forma de vegetações partidas da mucosa, presença de uma substância muco-sanguinolenta. Os *cornos* mostram aspecto equiparável, com espessamento menos acentuado da parede e menor proliferação. A parte ampular maior, à direita, continha líquido mucoso pouco sanguinolento, e depois de esvasiado mostrou paredes espessas e lisas internamente. A dilatação menor próxima à anterior, continha líquido mucoso francamente sanguinolento, mostrando forte proliferação da mucosa em forma de vegetações que enchiam quase toda a cavidade. A dilatação ampular esquerda continha líquido mucoso e ostentou, após esvasiamento, paredes espessadas e lisas internamente.

O tumor apresenta uma superfície de corte irregular, vendo-se uma cápsula espessa donde partem traves fibrosas que se aprofundam na massa tumoral, limitando em alguns pontos áreas de côr branco-sujo. Essas áreas esbranquiçadas estão misturadas com outras mais escuras, acinzentadas, outras avermelhadas e outras quase negras. Há além disso, zonas onde se observam formações císticas contendo líquido gelatinoso e outras, êsse mesmo líquido com sangue. Na peça fixada, essas zonas lembram grosseiramente o aspecto do bôcio colóide. Notam-se ainda áreas francamente hemorrágicas e outras de necrose.

EXAME HISTOLÓGICO

A peça foi fixada em formol salgado a 10% e dela retiraram-se vários fragmentos para cortes de congelação e após inclusão em parafina. As colorações usadas foram a da hematoxilina-eosina, van Gieson, Mallory-fucsina para tecido conjuntivo, mucicarmín e escarlate R.

ÚTERO — O exame histológico revelou musculatura bem desenvolvida com dissociação das fibras musculares que apresentam fragmentação em alguns pontos. Encontram-se algumas glândulas dilatadas localizadas profundamente na camada muscular. No *endométrio*, nota-se proliferação do estroma, com edema. O epitélio de revestimento apresenta proliferação sob forma papilar em vários

pontos (fig. 5), fazendo saliência para a luz do órgão; mostra células cilíndricas altas com núcleos basais em maioria ou centrais, em menor número, em certas áreas, essas células se tornam cilíndricas baixas ou cúbicas em outros pontos e cúbicas muito baixas, quase chatas nas partes dilatadas onde também a musculatura se apresenta atrofiada, estando separada da mucosa por um tecido conjuntivo fibroso bem desenvolvido e edemaciado. Notam-se muitas glândula em geral dilatadas, muitas tortuosas, contendo muitas uma substância que se cora em róseo pela eosina. Grande número de glândulas estão transformadas em cistos (fig. 6), alguns muito grandes, revestidos internamente, em geral, por uma camada única de células cilíndricas ou cúbicas, havendo em alguns proliferação de tipo papilar orientada para cavidade onde se vê a mesma substância encontrada nas glândulas ou também células descamadas, por vezes com leucócitos (neutrófilos e linfócitos) em pequeno número, como em algumas, hemácias bem conservadas.

Diagnóstico — Hiperplasia glandular cística do endométrio (a chamada endometrite catarral cística), com dilatação ampular dos cornos uterinos.

TUMOR — Nota-se a presença de uma cápsula fibrosa espessa infiltrada, em certas áreas, por células tumorais. Dessa cápsula partem septos conjuntivos que se intrometem no tumor onde, às vezes se entrecruzam limitando espaços cheios por células tumorais que também se apresentam em cordões, dentro dos feixes mais grossos (fig. 7), dando impressão de tumor medular e de esquirro respectivamente. Abaixo dessa cápsula, vê-se o parênquima tumoral ricamente celular e polimorfo no quadro histológico, apresentando zonas muito extensas onde as células se dispõem em formações de tipo folicular, reproduzindo a imagem dos folículos ováricos e apresentando uma ou mais camadas de células ao redor de uma luz vazia algumas vezes, contendo restos celulares outras, ou, em boa parte, uma substância que se cora em róseo pela eosina e em amarelo pelo van Gieson, parecendo hialina (fig. 8). Em muitos pontos as células se dispõem ao redor de vasos sanguíneos contendo sangue, assumindo o tumor um aspecto de peritelioma. Em outras áreas, as células se dispõem em cordões densos ou estreitos, (fig. 9) dando impressão de formação trabecular, que, em outras regiões, apresenta cavidade em número e forma variável, conferindo ao todo aspecto cilindromatoso. Em outros pontos ainda, vêm-se cavidade grandes (fig. 10), contendo substância espumosa, revestida em alguns pontos por uma fileira de células e em maior parte por duas, notando-se proliferação desse epi-

télio, sustentada por estroma vascularizado, simulando "*cumulus oophorus*" de folículo de de Graaf. Em outras áreas ainda, o tumor assume, por seu arranjo celular, a imagem de um adenocarcinoma e em outras, as células se tornam menores ou fusiformes e se dispõem de modo difuso, aliando-se isso à proliferação do estroma, assumindo o todo aspecto sarcomatoso (fig. 11).

As células tumorais mostram várias imagens conforme o ponto examinado do tumor, modificando sua forma de acordo com a maior ou menor compressão que recebem, assim, nas zonas mais ricamente celulares, como se pode ver na figura 12, elas se alongam, perdem a nitidez de seus contornos, os núcleos hipercromáticos acompanham essa modificação de forma, alongando-se também. Nessa mesma figura podemos ver que as células limitantes da luz folicular se apresentam cúbicas, com núcleos arredondados ou ovais, localizados no polo celular voltado para a cavidade; esse aspecto se nota com maior clareza na figura 13, onde os folículos apresentam uma ou duas fileiras celulares cilíndricas. A situação antipodal dos núcleos é bem evidente em certas áreas e pouco nítida em outras. Em outras áreas, as células se mostram poliédricas e em outras redondas, havendo ainda áreas de polimorfismo, tornando-se as células vesiculosas, de tamanhos vários, tendendo não raro para grande, com núcleos polimorfos, desigualmente ricos em cromatina, às vezes vesiculosos, muitas vezes monstruosos, nas zonas de tipo carcinomatoso. O protoplasma ora se apresenta opaco, finamente granuloso, ora é claro, dando impressão de célula vazia, lembrando a imagem das células do corpo lúteo. O núcleo, redondo, oval ou fusiforme, às vezes irregular, mostra-se, em geral, nitidamente hipercromático, tendo, em algumas células, sua cromatina irregularmente distribuída deixando perceber espaços vazios. Em muitas células percebem-se um ou mais nucléolos bem distintos, em outras, principalmente onde o núcleo está alongado, não se vêem esses corpúsculos.

A coloração pelo escarlata R evidenciou, em várias células, finas gotículas de gordura que também aparecem escassamente no estroma. O mucicarmín deu resultado inteiramente negativo no tumor.

Encontram-se, por todo o tumor, extensas áreas de necrose, havendo, em algumas, início de deposição de sais de cálcio. As hemorragias são freqüentes e esparsas, dominando inteiramente o quadro em certos pontos.

Diagnóstico — Tumor de células da granulosa, variedade mista.

OVÁRIO DIREITO — Estava atrofiado e histològicamente, mostrou-se totalmente fibroso, havendo algumas formações parecendo folículo atrésico.

COMENTÁRIO

O caso em estudo é interessante sob vários aspectos. Se aceitarmos como tumores de células da granulosa os casos descritos por Seifried sob o rótulo de “ooforoma folicular” e como real o resultado da pesquisa bibliográfica que nos foi possível fazer, nossa observação é a terceira nessa espécie animal, publicada até agora na literatura veterinária mundial e a primeira no Brasil.

A proprietária do animal manteve-o fora do contacto com machos, o que aliás é sua norma para outras cadelas que possui e, de suas informações, não consta cobertura nem dados para se poder julgar de qualquer ação hormonal do tumor, salvo a declaração de haver a cadela deixado de se mostrar em cio há dois anos.

Analizando essas informações e as relacionando com os achados histológicos na mucosa uterina, vemos certa contradição, pois, o endométrio revelou sinais nítidos de hiperplasia hormonal que levou até à transformação cística muitas glândulas. Pensamos poder harmonizar êsses fatos, principalmente a parada do cio, considerando a existência de secreção exagerada de hormônio, semelhante ao que se observa na mulher, a amenorréa hiperhormonal.

Outro fato que desejamos assinalar, embora sem procurar explicá-los, é a concomitância de ulceração da córnea com o tumor e o desaparecimento e cura rápida daquela depois da operação. Ainda citaremos, finalizando, que, apesar de o tumor se haver comportado clinicamente como um blastoma benígno, histològicamente apresentava características francas de malignidade: polimorfismo e anaplasia celular, monstruosidades nucleares, anarquia estrutural e tendência infiltrativa embora não houvesse passado além da cápsula.

RESUMO

Estuda-se um caso de tumor de células da granulosa em cadela de 12 anos, apresentando a forma mista e sinais histológicos de malignidade. O animal não mostrou, aparentemente, sinais hormonais, mas, a histologia os revelou, interpretando-se como manifestação hiperhormonal. Depois do estudo dêsse grupo de tumores, passa-se à apresentação do caso, encarando sua feição clínica e anatômica.

SUMMARY

This is a report of a case of Granulosa-cell tumor (mixed type) in a bitch twelve years old. In spite of the benign clinical course, the tumor shows histological signs of malignancy. There was no clinical evidences of hormonal action, but the endometrium shows glandular hyperplasia with cystic dilatation of the endometrial glands. The animal had a corneal exulceration that has healed after the tumor removal. The clinical e anatomical patern of the tumor were studied after a general review of the veterinary literature about this subject.

BIBLIOGRAFIA

- ANTUNES, A. e AYRES NETTO, P. — 1941 — Sôbre um caso de disgerminoma do ovário. *Arq. Cir. Clín. Exp.*, S. Paulo, 5: 367-94
- ANTUNES, A. e DUTRA, L. H. — 1942 — Sôbre um caso de tumor de Brenner, do ovário. *Rev. Cir. S. Paulo*, 8 (1-2): 103-32
- AREY, L. B. — 1941 — *Developmental Anatomy*. Philadelphia, W. B. Saunders Co.
- BARSILAI, G. — 1943 — *Atlas of ovarian tumors: 17-41*. New York, Grunc & Stratton
- BAUMANN, R. — 1935 — Zur pathologischen Anatomie der Granulosazelltumoren des Eierstokes. *Wien. tierärztl. Mschr.*, 22: 193-202
- BENESCH, F. — 1935 — Granulosa Zelltumor (19,5K) des linken Ovarium bei der Stute. *Wien. tierärztl. Mschr.*, 22: 649-50
- BORST, M. — 1938 — *Pathologische Histologie: 495*. Berlin, Julius Springer
- COWDRY, E. V. — 1944 — *A textbook of Histology*. 3rd ed. Philadelphia, Lea & Febiger
- DELASCIO, D. — 1938 — *Neoplasmas da granulosa do ovário. Tése de doutoramento*. São Paulo Editora Ltda.
- ESCOBAR PIRES, C. e WOLFF NETTO, A. — 1945 — Contribuição nacional ao estudo dos tumores especiais do ovário. *Rev. Med. Cir. S. Paulo*, 5 (1-2): 31-56.
- EWING, J. — 1941 — *Neoplastic diseases*. 4th ed. Philadelphia, W. B. Saunders Co.
- FELDMAN, W. H. — 1932 — *Neoplasms of domesticated animals*. Philadelphia, W. B. Saunders
- FISCHEL, A. — 1930 — Über die Entwicklung der Keimdrüsen des Menschen. *Z. Anat.*, 92: 34-72
- GEIST, S. H. — 1942 — *Ovarian tumors: 254-68*. New York, Paul Hoeber
- HARVEY, W. F., DAWSON, E. K. — INNES, J. R. M. — 1940 — Debatable tumors in human and animal Pathology: 7-16. Edinburg, Oliver and Boyd
- JACKSON, C. — 1936 — The incidence and pathology of tumors of domesticated animals in South Africa. *Onderstepoort Jour.*, 6 (1): 1-460
- JOEST, E. — 1925 — *Spezielle pathologische Anatomie der Haustiere*. 4. Berlin, Richard & Schoetz
- KINGMAN, H. E. — DAVIS, C. L. — 1941 — Granulosa-cell tumor of the ovary in a bovine associated with secondary sex changes. *North Amer. Vet.*, 21: 42-6

- KÜST — 1934 — Über Sexualhormone bei den Haustieren. *Berl. tierärztl. Wschr.*, 45: 733-41
- LANGHAM, R. F. — CLARK, C. F. — 1945 — Granulosa cell tumor of a bovine ovary. *Am. J. Vet. Res.*, 6 (19): 81-3
- LASZLÓ, F. — 1935 — Pseudo kystofibroma et adenoma ovarii. *Dtsch. tierärztl. Wschr.*, 43: 821 2
- LORDY, C., ORIA, J., e AQUINO, J. TH. — 1940 — Embriologia humana e comparada. Companhia Melhoramentos de S. Paulo
- MAXIMOW, A. A. — BLOOM, W. — 1934 — A textbook of Histology. Philadelphia, W. B. Saunders Co.
- MENDOZA, M. A. — 1941 — Los tumores en los animales. *Rev. Med. Vet. y Parasitol.*, Caracas, 4 (1-4): 63-129
- MEYER, R. — 1932 — Der tumor Ovarii Brenner, eine besondere Art von Geschwulst und ihre Stellung unter den Geschwülsten des Eirstockes. *Zbl. Gynäk.*, 56: 770-82
- MORA, J. L. E. DE — 1931 — Les tumeurs solides de l'ovaire: 50. Paris, G. Doin e Cie.
- NIEBERLE, K., — COHRS, P. — 1931 — Lehrbuch der speziellen pathologischen Anatomie der Haustiere. Jena, Gustav Fischer
- NOVAK, E. — GRAY, L. A. — 1936 — Clinical and pathologic differentiation of certain special ovarian tumors. *Am. J. Abst. and Gyn.*, 31: 213-29
- NOVAK, E. — 1944 — Gynecological and obstetrical Pathology: 344-56. Philadelphia, W. B. Saunders Co.
- SZATHMARY, Z. — 1933 — Über Granulosazelltumoren. *Arch. Gynäk.*, 153: 127
- TRAUTMANN, A. — FIEBIGER, T. J. — 1942 — Histologia y anatomia comparada de los animales domesticos. Trad. 7.^a ed. alemana. Barcelona, Editorial Labor
- WEYEL, W. — 1936 — Über Granulosazelltumoren bei Tieren und ihr hormonales Verhalten. *Dtsch. tierärztl. Wschr.*, 44: 550-3

EXPLICAÇÃO DAS FIGURAS

- Fig. 1 — Peça operatória.
- Fig. 2 — A peça operatória mostrando a superfície de corte do tumor e do corpo e cornos uterinos.
- Fig. 3 — Tumor da granulosa em menina de 10 anos de idade. Caso de A. Antunes. Forma foliculóide, vendo-se folículos e corpúsculos de Call-Exner. Obj. 8. Oc. 9.
- Fig. 4 — Tumor da granulosa em menina de 10 anos. Caso de A. Antunes. Mostra, em maior aumento, um corpúsculo de Call-Exner. Obj. 20. Oc. 9.
- Fig. 5 — Corte do útero mostrando endométrio com glândulas dilatadas e formações císticas pequenas. Obj. 8. Oc. 9.
- Fig. 6 — Corte do endométrio mostrando proliferação do epitélio de revestimento e muitas cavidades císticas. Obj. 8. Oc. 9.
- Fig. 7 — Corte do tumor mostrando feixes conjuntivos rodeando massas celulares sólidas. Obj. 20. Oc. 9.
- Fig. 8 — Corte do tumor. Mostra formações foliculóides e corpúsculo de Call-Exner. Obj. 20. Oc. 9.
- Fig. 9 — Corte do tumor, mostrando trabéculas e blocos celulares onde se vê esboço de formação cilindromatosa. Obj. 40. Oc. 9.
- Fig. 10 — Formação cística, com proliferação localizada da parede lembrando "cumulus oophorus". Obj. 8. Oc. 9.
- Fig. 11 — Aspecto sarcomatoso do tumor, vendo-se ainda folículos. Obj. 20. Oc. 9.
- Fig. 12 — Folículos com várias fileiras de células. Obj. 20. Oc. 9.
- Fig. 13 — Folículos, em maior aumento. Obj. 40. Oc. 9.



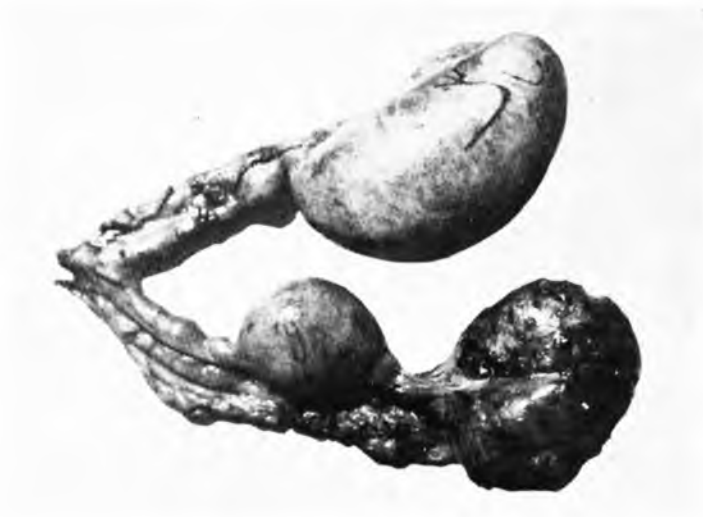


Fig. 1

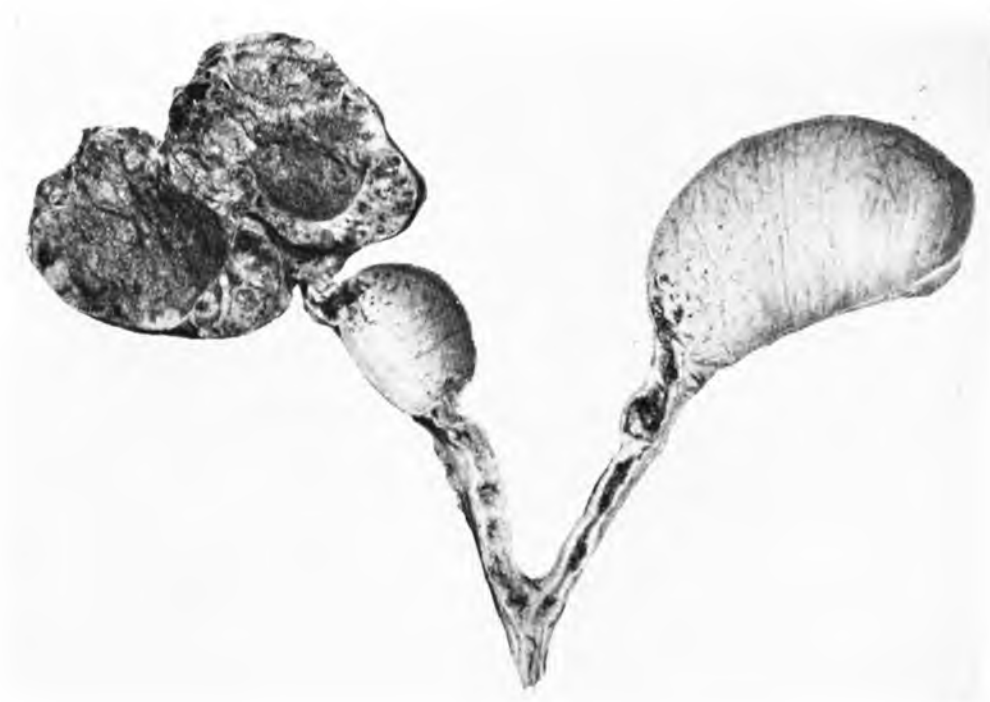


Fig. 2

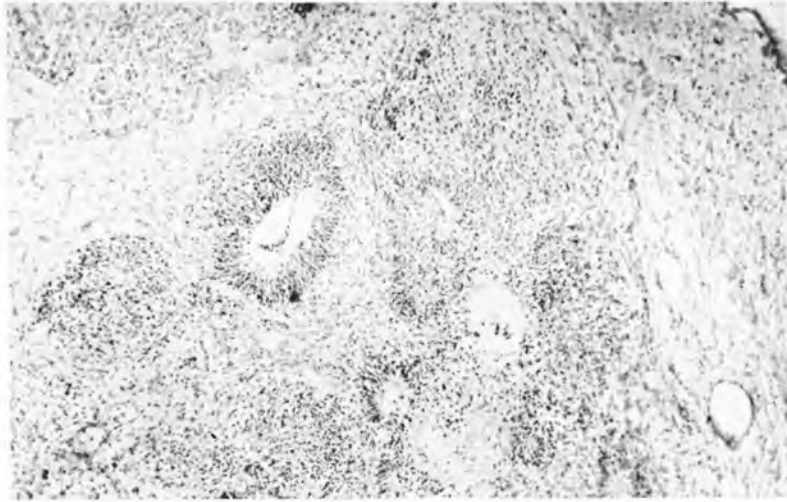


Fig. 3

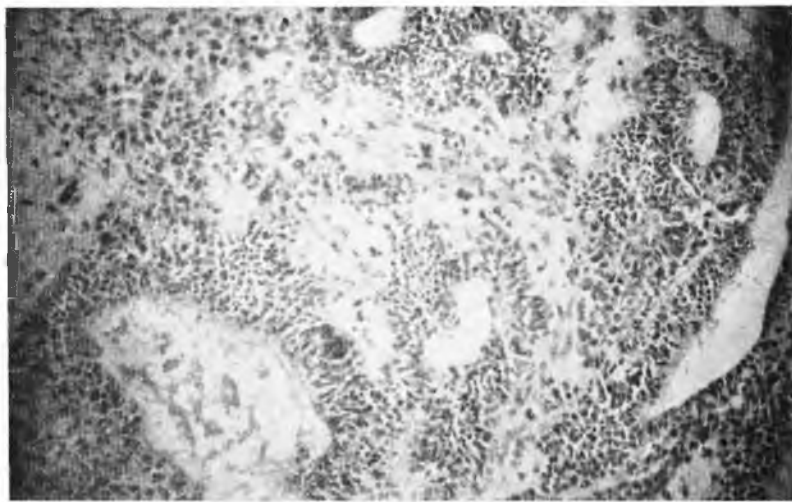


Fig. 8

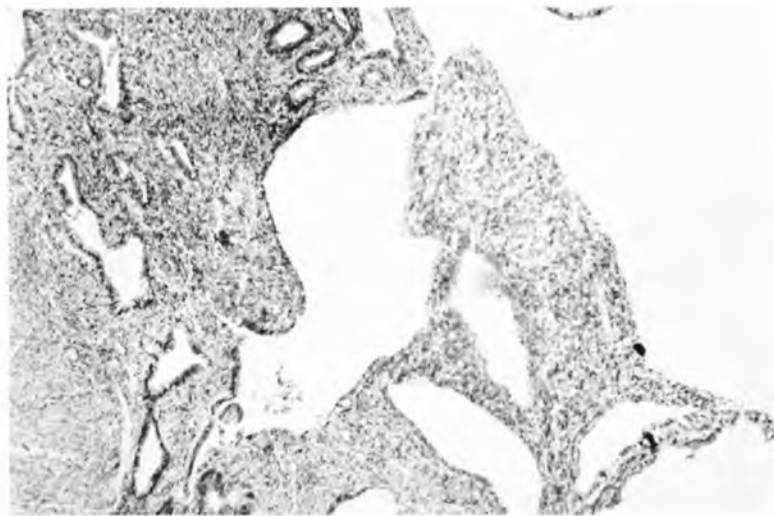


Fig. 5

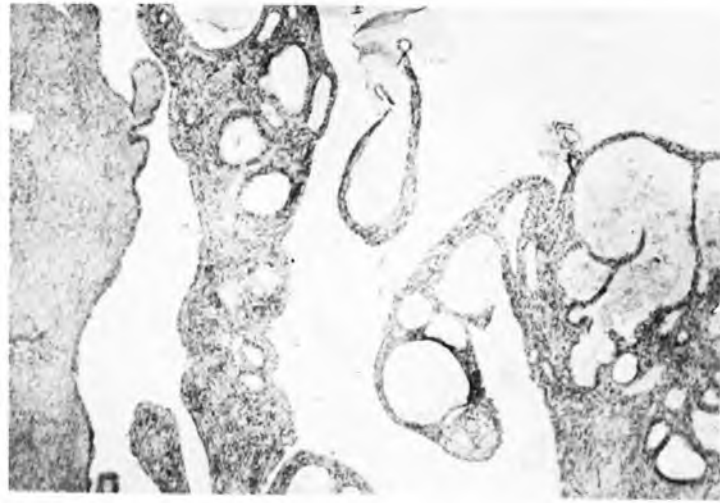


Fig. 6

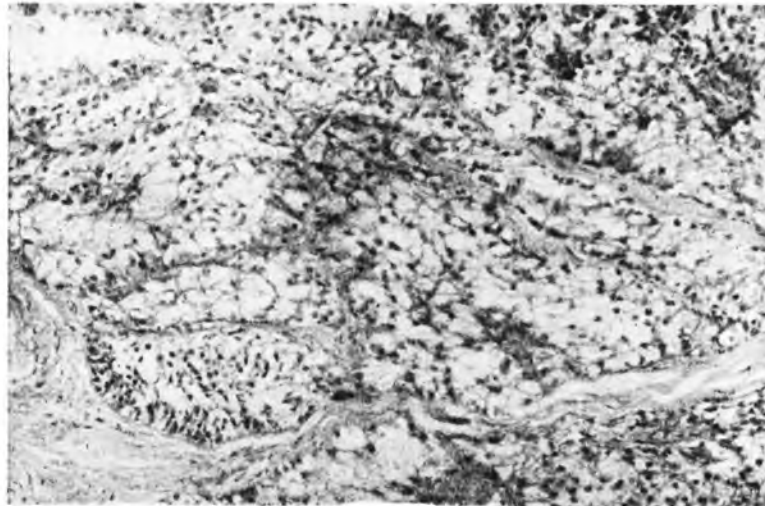


Fig. 7

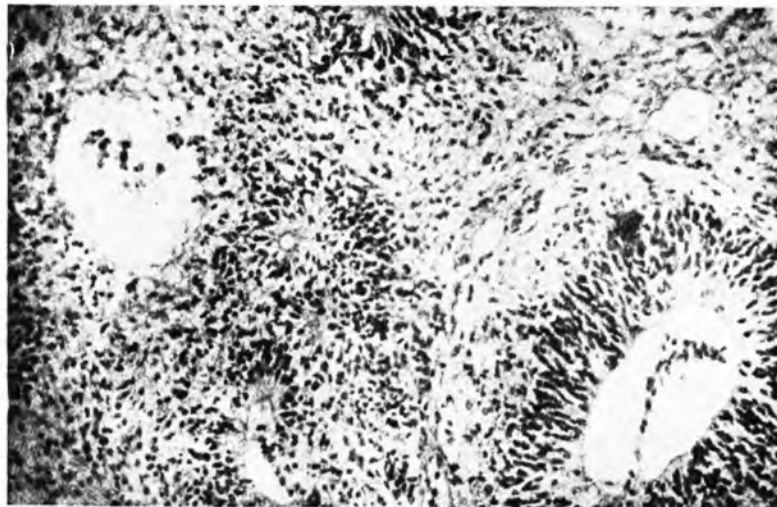


Fig. 8

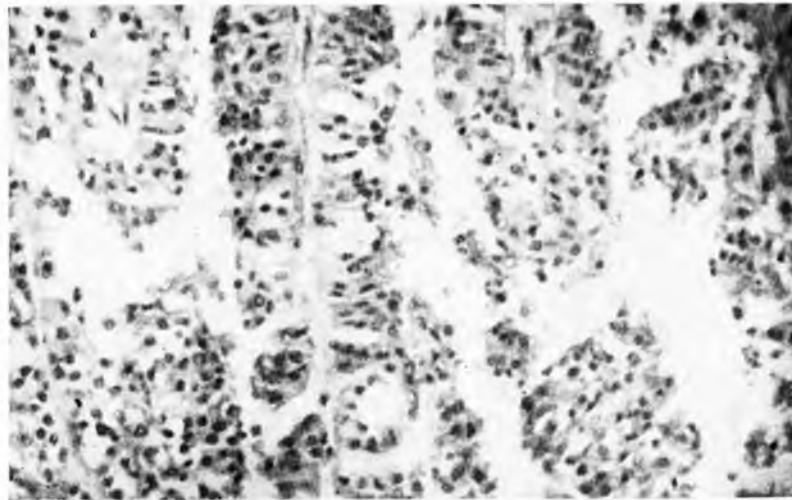


Fig. 9

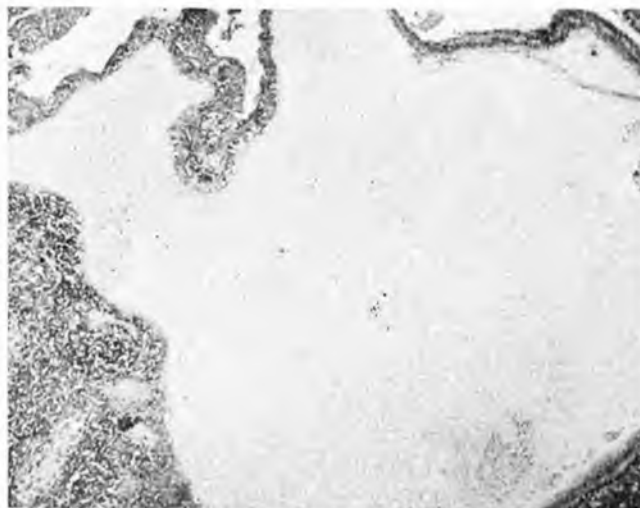


Fig. 10

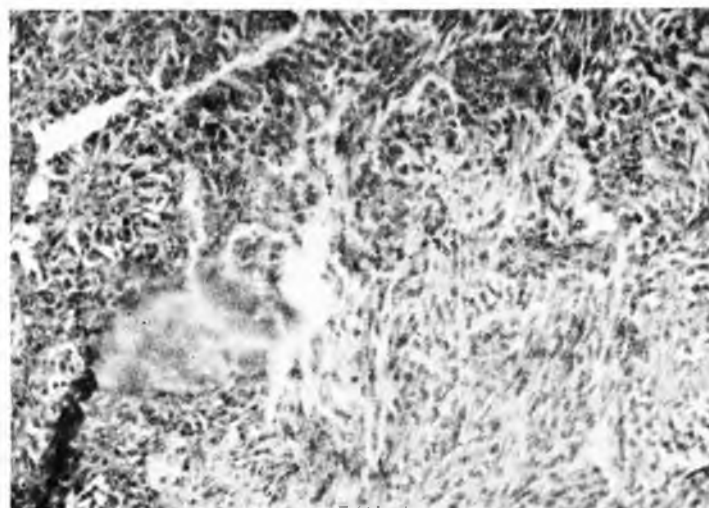


Fig. 11

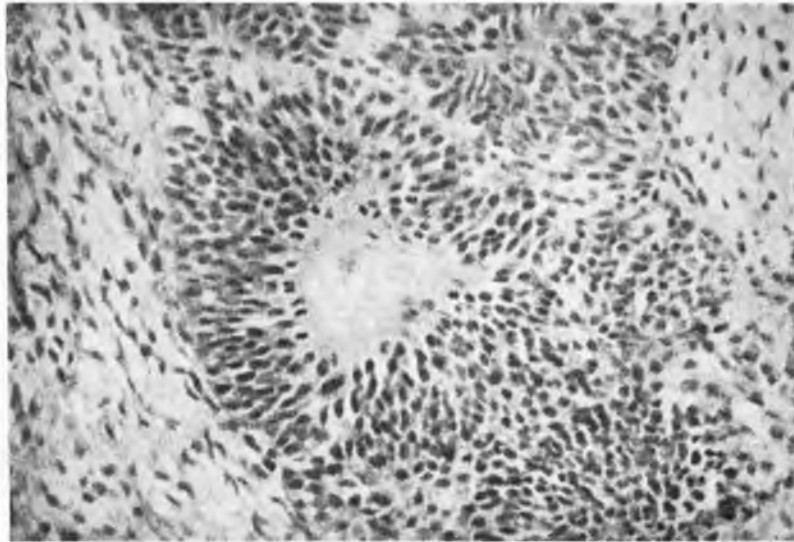


Fig. 12

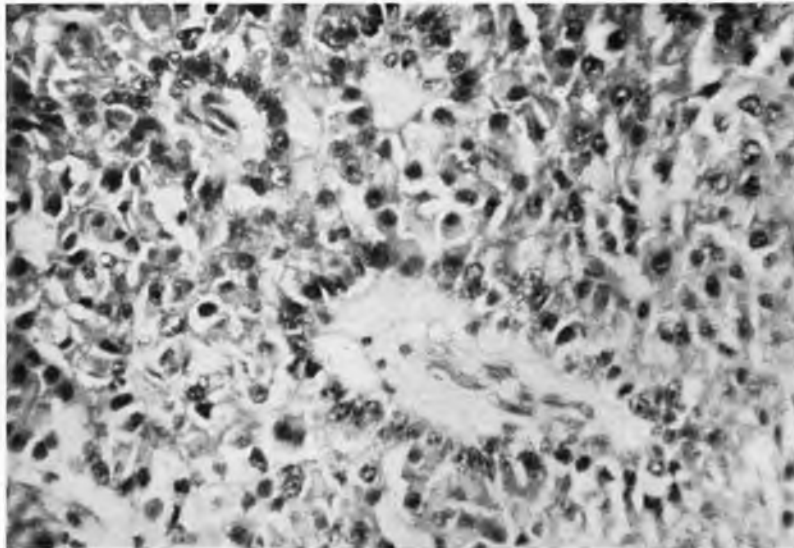


Fig. 13