

DEPARTAMENTO DE ANATOMIA PATOLÓGICA

Diretor: Prof. Dr. Euclides Onofre Martins

## MEDULOEPITELIOMA DA ADRENAL EM CÃO

(ADRENAL MEDULOEPITHELIOMA IN DOG)

L. ZEZZA NETO  
Instrutor

A. M. SALIBA  
Prof. Assistente Docente

R. GRECCHI  
Instrutor

M. MARIANO  
Prof. Assistente Doutor

Os neurocitomas, neuroepiteliomas ou ainda meduloepiteliomas, desenvolvem-se primitivamente, segundo EWING (1948), no cérebro, nervo simpático abdominal, medula espinhal e supra-renais. As células tumorais que compõem estas neoplasias mostram forma cilíndrica ou cubóide, em geral dispostas em paliçada e, pelo seu caráter embrionário, são tidas como originárias de restos da medula espinhal.

Estas neoplasias são raras e quando primitivas da medula espinhal ou das supra-renais no homem, são malignas e infiltrativas, tendo grande capacidade de se reproduzirem à distância.

Nos animais domésticos um caso de meduloepitelioma na adrenal de bovino foi descrito por MARTINS em 1951.

Na rotina de necropsias deste Departamento, foi encontrado em 1 cão, um tumor primitivo da adrenal cujas características se enquadram nas dos meduloepiteliomas descritos na espécie humana e naquelas descritas no bovino por MARTINS (1951).

### MATERIAL E MÉTODOS

O material do presente relato foi obtido na necropsia de animal da espécie canina, sexo masculino, sem raça definida e com três anos de idade.

Fragments dos tumores das adrenais e suas metástases nos diferentes órgãos foram fixados em formol a 10%, incluídos em parafina e feitos cortes de 5  $\mu$  que foram tratados pelos métodos de H. E., Foot Wilder, Van Gieson e Weigert para fibras elásticas.

## RESULTADOS

À necropsopia verificou-se que a glândula adrenal esquerda media 2 x 8 x 1 cm, sendo de consistência firme e de côr esbranquiçada. Ao corte exibia nódulo que abrangia a zona medular e cortical, bem circunscrito, do tamanho de um grão de ervilha, mole e de côr castanho clara.

A adrenal direita estava transformada em massa tumoral irregular, de côr acastanhada, com as dimensões de ovo de galinha e ao ser palpada se desfez com facilidade.

Na veia cava caudal, ao nível da adrenal esquerda, notamos acentuada dilatação. Ao ser seccionada revelou massa tumoral de bordos irregulares, de côr castanho clara, friável e aderente à parede vascular, obstruindo o lúmen. Massas de mesmo aspecto foram vistas nos vasos pulmonares e na câmara cardíaca direita.

Os pulmões e o rim direito apresentavam nódulos friáveis, tanto na superfície como também na intimidade, cujos tamanhos variavam desde o da cabeça de um alfinete ao de um grão de milho. Ao corte êstes nódulos eram de consistência mole e de côr castanho clara.

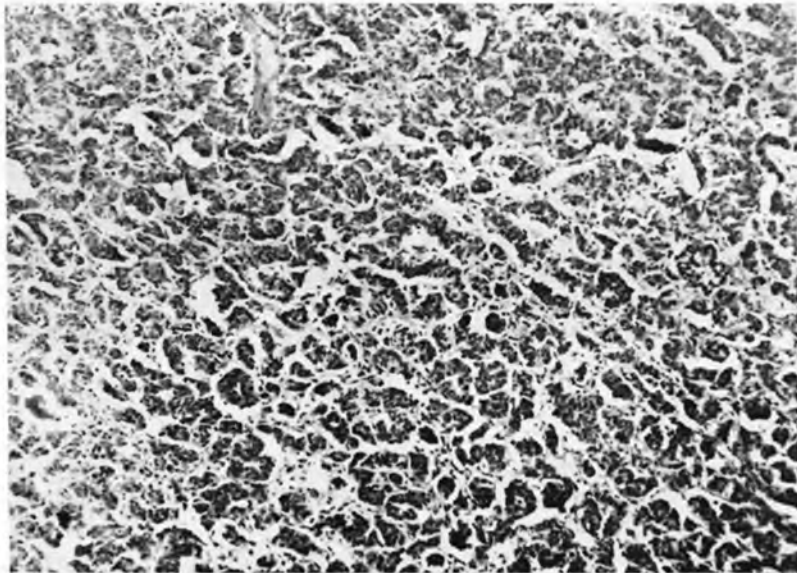


Fig. 1 — Aspecto microscópico do tumor primitivo mostrando células dispostas em cordões simétricos ou em palissada, às vêzes envolvendo espaços claros, formando rosetas. Col. H.E. Aumento 100 X.

**EXAME HISTOLÓGICO** — Nos preparados corados pelo método de H.E. as adrenais apresentavam zonas formadas por células de aspecto tipicamente epitelial, lembrando epitélio cilíndrico monoestratificado. Estas células, às vezes, se reuniam umas ao lado das outras em cordões simétricos ou se dispunham em paliçada envolvendo, vez por outra, espaços claros, formando rosetas que lembram a placa e o canal medular (foto 1). Não raro, tais células se apresentavam afiladas e com menor volume, sendo seu citoplasma escasso e ligeiramente basófilo. Os núcleos eram arredondados ou ovais e pobres em cromatina. Sucedem-se na massa tumoral inúmeras e aberrantes figuras de reprodução celular. O estroma é reduzido e constituído de fibras colágenas, reticula-

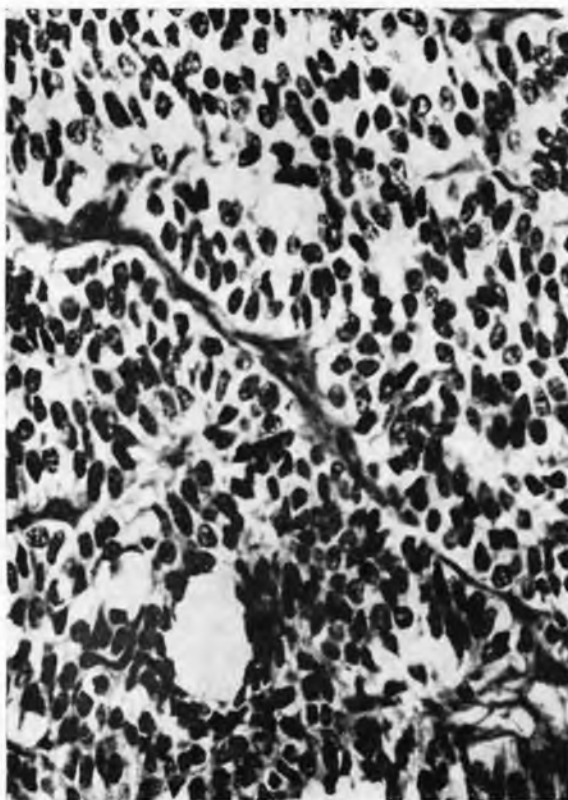


Fig. 2 — Aspecto microscópico do tumor mostrando células de citoplasma claro, com a maioria dos núcleos de cromatina frouxa e o estroma bastante reduzido. Col. H.E. Aumento 400 X.

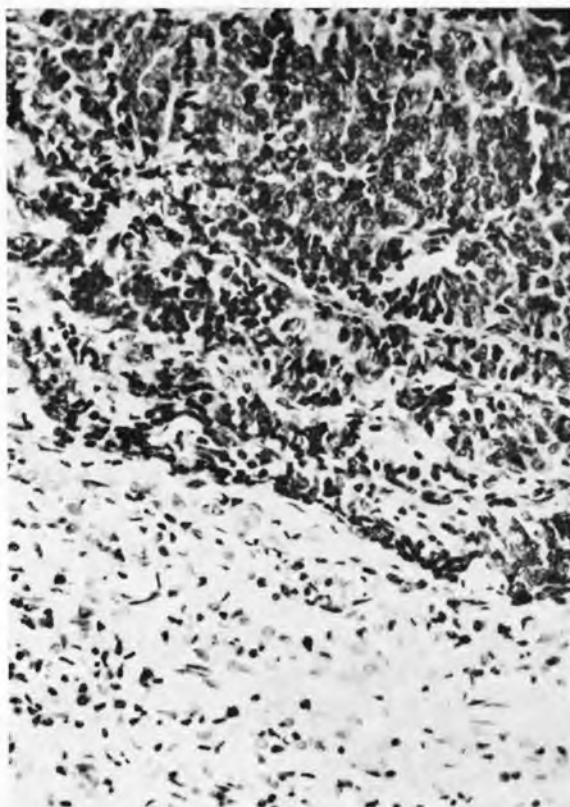


Fig. 3 — Aspecto microscópico de metástase pulmonar vendo-se ao alto o tecido tumoral característico e embaixo o órgão íntegro. Col. H.E. Aumento 250 X.

res e elásticas em menor quantidade. São presentes vasos sanguíneos do tipo capilar. Foi visto fino e delicado retículo englobando pequenos grupos celulares.

Os cortes de pulmão, rins, coração e trombos da veia cava, assim como êmbolos de vasos pulmonares e câmara cardíaca direita, revelaram estrutura idêntica à descrita para a adrenal, devendo-se ressaltar que, nestes casos, são mais frequentes as formações em roseta.

*Diagnóstico:* Meduloepitelioma da adrenal com metástases pulmonares, cardíacas, renais e na veia cava posterior.

## DISCUSSÃO

Deve-se a MARTINS (1951) a primeira tentativa de classificação dos tumores da medular adrenal em bovinos. Esta classificação teve por base aquelas existentes na patologia humana. A justificativa apresentada por êsse autor para o caso de meduloe-pitelioma que descreveu em bovino, assenta-se na semelhança que encontrou quando o comparou com gliomas do sistema nervoso e da supra-renal do homem.

Comparando os achados do presente trabalho com os do referido autor conclui-se que o caso em pauta é idêntico ao por êle descrito, principalmente, pelo fato das células serem de natureza epitelial e se disporem em roseta, arranjo êste, imprescindível para o diagnóstico de tais blastomas em patologia humana.

O comportamento do tumor aqui estudado, confirmou a observação de EWING (1948) no que se refere ao alto poder infiltrativo e de reprodução à distância dêsses tumores quando primitivos da adrenal. No presente caso, o poder de infiltração ficou bem patente, pois, estando a adrenal esquerda muito próxima à parede da veia cava caudal, o tecido tumoral infiltrou-se pela mesma e cresceu de maneira exuberante, despreendendo êmbolos que foram se alojar no interior da câmara cardíaca e daí ao pulmão, tendo ocorrido a morte do animal provavelmente por embolia pulmonar. O poder de dar metástases à distância ficou comprovado com a reprodução do blastoma no pulmão, coração e rim.

Acreditamos estar contribuindo para o estudo da patologia animal com o relato de, provavelmente, o primeiro caso de meduloeitelioma em adrenal de cão.

## SUMÁRIO

Estudamos tumor da adrenal em cão que, pelas suas características histológicas, foi classificado como meduloeitelioma. O blastoma se mostrou altamente infiltrativo, com capacidade de metástases à distância: no pulmão, no rim e no coração. Provavelmente o primeiro caso em cães.

## SUMMARY

An adrenal tumour found in a dog has been identified as meduloeithelioma by its histological characteristics. The tumour showed many infiltrations and was able to produce metastasis in the lung, kidney and heart. This is probably the first case of such tumor described in dogs.

## REFERÊNCIAS BIBLIOGRÁFICAS

- EWING, J. — 1948 — Oncologia. Barcelona, Salvat Editores S.A.
- MARTINS, E. O. — 1951 — Tumores primitivos da medula supra-renal de bovinos. Tese. Faculdade de Medicina Veterinária, Universidade de São Paulo. São Paulo.