

CONTRIBUIÇÃO AO ESTUDO DA VASCULARIZAÇÃO ARTERIAL DO RIM EM SUÍNOS DA RAÇA LANDRACES

NILSON FERREIRA

Professor Livre Docente

Faculdade de Medicina Veterinária e Zootecnia da USP

ANTONIO FERNANDES FILHO

Professor Adjunto

Faculdade de Medicina Veterinária e Zootecnia da USP

VICENTE BORELLI

Professor Titular

Faculdade de Medicina Veterinária e Zootecnia da USP

enquanto as porções caudais acolhem colaterais dos ramos cranial e caudal, com prevalência deste à direita, daquele à esquerda e, ainda, com maior frequência, em ambos os lados, apenas do ramo caudal; 6) quando presentes os ramos ventral e dorsal, na maioria das vezes, quer à direita quer à esquerda, os territórios ventrocaudais recolhem contribuições dos ramos ventral e dorsal, com predomínio do primeiro e os dorsocraniais destes dois ramos, com preponderância do segundo, ficando as porções ventrocaudais somente na dependência dos ramos dorsais, ou deste e do ventral, com prevalência daquele e o território dorsocaudal às custas do ramo dorsal ou dele e do ventral com predominância do primeiro; 7) as regiões polares dos rins direito e esquerdo recebem: a cranial, colaterais dos ramos cranial (86,7%) ou ventral (13,3%), à direita, e dos mesmos ramos, pela ordem (90,0% e 10,0%) à esquerda; a caudal, dos ramos caudal (86,7%) ou dorsal (13,3%), à direita, e destes ramos, respectivamente (90,0% e 10,0%), à esquerda; 8) a análise dos resultados não evidenciou diferença estatisticamente significativa, ao nível de 5,0%, relativamente ao sexo, quando se confrontou o número, a distribuição e o povoamento arterial dos diferentes territórios renais.

UNITERMOS: Anatomia, suínos*; Artérias*; Rins*; Vascularização

FERREIRA, N.; FERNANDES FILHO, A.; BORELLI, V. Contribuição ao estudo da vascularização arterial do rim em suínos da raça Landrace. *Rev. Fac. Med. vet. Zootec. Univ. S. Paulo*, 20(2): 129-37, 1983.

RESUMO: Foram examinados 30 pares de rins de suínos da raça Landrace, 15 machos e 15 fêmeas, adultos, procedentes do Centro Intraunidade de Zootecnia e Indústrias Pecuárias "Fernando Costa", da Faculdade de Medicina Veterinária e Zootecnia da USP. Após, conveniente redução dos conjuntos, foram canalizadas e injetadas, isoladamente, as artérias renais com solução de "vinyl" (bakélite vinyl - Bland VMCH), corado em vermelho e, também, na cor amarela, via ureter, a pelve renal tomada como referência ao estudo proposto. A seguir, os órgãos foram colocados em solução de ácido sulfúrico a 30,0%, a fim de obter moldes que permitissem examinar o comportamento das artérias renais, posteriormente registrado em desenhos esquemáticos. Com base nos resultados obtidos concluiu-se que: 1) as artérias renais, nestes espécimes, mostram-se sempre únicas e, a princípio, fornecem dois ramos, o cranial e caudal (86,7% à direita e 90,0% à esquerda) ou, os ramos ventral e dorsal (13,3% à direita e 10,0% à esquerda); 2) os ramos cranial e caudal, mais comumente fornecem em média três ou quatro colaterais, variando, contudo, de dois a oito; 3) os ramos ventral e dorsal cedem mais frequentemente, em média, três ou quatro colaterais com variação de um a seis; 4) os ramos cranial e caudal, bem como os ventral e dorsal, tanto à direita quanto à esquerda, não se restringem às suas correspondentes regiões; 5) quando presentes os ramos cranial e caudal, os territórios craniais, tanto à direita quanto à esquerda, recebem contribuições dos ramos cranial e caudal, com predomínio do primeiro ou unicamente do cranial,

5 Resumo da Tese apresentada à Faculdade de Medicina Veterinária e Zootecnia da Universidade de São Paulo, para a obtenção do título de Livre Docente. Apresentado ao XIII Congresso Brasileiro de Anatomia e IV Congresso Luso Brasileiro de Anatomia.

INTRODUÇÃO E LITERATURA

O estudo da distribuição arterial no rim dos animais domésticos e silvestres constitui linha de pesquisa em curso no Departamento de Cirurgia e Obstetrícia, disciplinas de Anatomia, da Faculdade de Medicina Veterinária e Zootecnia da Universidade de São Paulo, onde, recentemente, ANDRETTO² (1975), PEDUTI NETO²⁰ (1976), ALBUQUERQUE¹ (1979) e SOUZA²⁴ (1980) realizaram, sobre o tema, importantes observações, respectivamente, em *Cebus sp.*, ovinos, caprinos e gambás.

Considerando particularmente os suínos, podemos afirmar que as poucas investigações existentes sobre o assunto apenas contemplam o número e a disposição dos ramos e raízes das artérias e veias renais, na altura do hilo renal, enquanto, nos tratados reservados à Anatomia Veterinária as informações registradas sempre se apresentam genéricas e discordantes.

Assim, procurando dar prosseguimento a esta série de trabalhos, com a finalidade de melhor conhecer a vascularização renal dos mamíferos e, ainda, oferecer recursos para o desenvolvimento da Anatomia Comparativa e da Cirurgia Experimental, propomo-nos, agora, examinar em suínos da raça Landrace, o número, a distribuição, bem como o povoamento arterial de diferentes territórios deste órgão, utilizando metodologia semelhante à empregada pelos citados autores.

Na literatura especializada não encontramos informes sobre a distribuição arterial nos rins de suínos; entretanto, devemos destacar os trabalhos efetuados em nosso Departamento por FERREIRA⁹ (1975) e SOUZA²⁴ (1980), que tratam, nesta espécie, do número, distribuição e da

situação global dos ramos arteriais e raízes venosas na região hilar.

Reportando-nos ao número dos ramos da artéria renal, contados ao nível do hilo, verificamos que FERREIRA⁹ (1975), utilizando o método de dissecação em 30 pares de rins, pertencentes a suínos jovens, de raça não definida, 20 machos e 10 fêmeas, identifica na altura do hilo renal, cinco (30,0%), seis (23,3%), quatro (20,0%), três (16,7%) e dois (10,0%) ramos procedentes da artéria renal direita e quatro (36,7%), três (20,0%), cinco (13,3%), seis (13,3%), dois (10,0%), sete (3,3%) e oito (3,3%) oriundos da artéria renal esquerda. Esclarece o A. que computando ramos arteriais e raízes venosas, é notória a maior concentração vascular para o rim direito no quadrante craniodorsal seguido dos cranioventral, caudodorsal e caudoventral, e no esquerdo, por ordem, os craniodorsal, caudodorsal, cranioventral e caudoventral.

Já SOUZA²⁴ (1980), desenvolvendo pesquisa semelhante em 30 pares de rins, separados de suínos da raça Landrace, 15 machos e 15 fêmeas, adultos, evidencia nas citadas peças, seis (16,7%), sete (16,7%), oito (16,7%), cinco (13,3%), nove (10,0%), dez (6,7%), onze (6,7%), quatro (3,3%), doze (3,3%), treze (3,3%) e dezesseis (3,3%) ramos à direita, e oito (23,3%), nove (20,0%), sete (16,7%), dez (13,3%), seis (10,0%), cinco (6,7%), doze (6,7%) e treze (3,3%) da esquerda. Afirma ainda o A. que os ramos das artérias renais direita e esquerda concentram-se, principalmente, no quadrante cranioventral, seguindo-se os caudoventral, craniodorsal e caudodorsal.

Por outro lado, como é sabido, a maioria dos tratadistas toma por modelo, em suas descrições, os eqüinos, apontando para as demais espécies apenas algumas diferenças. Este fato pode levá-los, muitas vezes, a informações incompletas e mesmo imprecisas quando não se referem especificamente ao cavalo.

Assim, ao cuidarem dos vasos renais no eqüino, sem fazer menção aos suínos, CARADONNA⁵ (1930), FAVILLI⁸ (1931) e BOSSI³ (s.d.), aludem a duas ou três ramificações da artéria renal; ELLENBERGER e BAUM⁷ (1932) citam quatro ou cinco delas; MONGIARDINO¹⁸ (1903), LEPOUTRE¹² (1921), LESBRE¹³ (1923), BRUNI e ZIMERL⁴ (1947), SISSON e GROSSMANN²³ (1959), GETTY¹⁰ (1975) assinalam a presença de vários ramos arteriais e, por fim, MARTIN^{14,15} (1904, 1912), MASSUI¹⁷ (1969), SCHUMMER e NICKEL²¹ (1960), GONZÁLES y GARCIA e GONZALEZ y ALVAREZ¹¹ (1961), SCHWARZE e SCHRÖDER²² (1962), DOBBERS-TEIN e HOFFMANN⁶ (1963) elucidam que a artéria renal alcança o hilo sem sofrer divisão.

Tratando exclusivamente de suínos, dispusemos apenas dos compêndios de MONTANÉ e BOURDELLE¹⁹ (1920) e de MARTIN e SCHAUDER¹⁶ (1923); aquele refere-se, de modo vago, às artérias renais, enquanto este afirma que tais vasos comportam-se como no cavalo.

MATERIAL E MÉTODO

Valemo-nos, neste trabalho, de 30 pares de rins, retirados de suínos da raça Landrace, 15 machos e 15 fêmeas, adultos, criados e abatidos no Centro Intraunidade de Zootecnia e Indústrias Pecuárias "Fernando Costa", da Faculdade de Medicina Veterinária e Zootecnia da Universidade de São Paulo, em Pirassununga, Estado de São Paulo.

Uma vez sacrificado o animal, procedíamos à abertura da cavidade abdominal e, a seguir, isolávamos os pares de rins unidos pelos segmentos da aorta que davam origem às artérias renais.

Nas peças assim obtidas, lavadas e reduzidas, injetávamos, isoladamente, as artérias renais com solução de "vinyl" (bakelite vinyl - Bland VMCH), corado em vermelho, também utilizado na cor amarela, para, via ureter, preencher a pelve renal tomada como referência no estudo proposto. Posteriormente, submetíamos os órgãos à solução de ácido sulfúrico a 30,0%, durante aproximadamente 48 horas, a fim de obter moldes que, após limpeza com pequenos e controlados jatos de água, permitissem examinar o comportamento das artérias renais.

Objetivando conhecer o número e distribuição dos ramos das artérias renais, efetuávamos, como já fora realizado por ANDRETTO² (1975), PEDUTI NETO²⁰ (1976), ALBUQUERQUE¹ (1979) e SOUZA²⁴ (1980), a demarcação dos territórios ventrocranial, ventrocaudal, dorsocranial e dorsocaudal, traçando, para tanto, dois planos imaginários, um longitudinal, de polo a polo, delimitando as regiões ventral e dorsal, e outro perpendicular ao primeiro, interceptando-o em correspondência ao centro da região hilar, marcando as porções cranial e caudal, cujos extremos representam os polos renais.

Para análise final dos resultados, registramos desenhos esquemáticos das observações realizadas em todos os modelos (Fig. 1).

Finalmente, para estudo estatístico, empregamos o método do X^2 ($\alpha = 5,0\%$).

RESULTADOS

Na exposição dos resultados, trataremos, por ordem do número, distribuição e finalmente do povoamento dos distintos territórios de 30 pares de rins de suínos, da raça Landrace, adultos, 15 machos e 15 fêmeas, segundo o estabelecido no capítulo anterior.

1) As artérias renais, nestes espécimes, mostram-se sempre únicas e, a princípio, fonecem, mais comumente, dois ramos, o cranial e o caudal (86,7% à direita e 90,0% à esquerda - Fig. 2) ou, os ramos ventral e dorsal (13,3% à direita e 10,0% à esquerda - Fig. 3).

2) Os ramos craniais das artérias renais cedem os vasos ventrais e dorsais. Os ventrais resolvem-se em número

variável de colaterais, isto é, quatro (36,7%), três (23,3% — Fig. 2), cinco (20,0%) dois (6,7%) à direita e, quatro (30,0% — Fig. 2), três (30,0%) cinco (20,0%), sete (3,3%), seis (3,3%) à esquerda, enquanto os dorsais dão origem a quatro (36,7% — Fig. 2), três (33,3%), cinco (6,7%), dois (6,7%), sete (3,3%) à direita e, três (33,3%), quatro (23,3% — Fig. 2), cinco (16,7%), dois (13,3%), oito (3,3%) à esquerda.

3) Os ramos caudais das artérias renais emitem os vasos ventrais e dorsais. Os ventrais ramificam-se em número diverso de colaterais, isto é, três (36,7% — Fig. 2), dois (20,0%), cinco (16,7%), quatro (13,3%) à direita e, três (36,7% — Fig. 2), quatro (26,7%), dois (23,3%), cinco (3,3%) à esquerda, enquanto os dorsais emitem três (33,3% — Fig. 2), dois (26,7%), quatro (16,7%), seis (6,7%) cinco (3,3%) à direita e, três (30,0% — Fig. 2), dois (30,0%), quatro (23,3%), cinco (6,7%) à esquerda.

4) Os ramos craniais e caudais, antes de enviarem os ventrais e dorsais, cedem, em poucas preparações, alguns colaterais, isto é, os craniais, dois (13,3%), um (13,3%), três (6,7%) à direita e, um (16,7%), cinco (3,3%), dois (3,3%) à esquerda e os caudais, dois (30,0%), um (6,7%), quatro (3,3%), três (3,3% — Fig. 2) à direita e, um (33,3%), dois (20,0%), três (6,7%), cinco (3,3%) à esquerda.

5) Os ramos ventrais das artérias renais dão origem aos vasos craniais e caudais. Os craniais resolvem-se em pequeno número de colaterais, isto é, três (6,7%), dois (3,3% — Fig. 2), um (3,3%) à direita e, três (6,7% — Fig. 2), quatro (3,3%) à esquerda, enquanto os caudais dão origem a dois (10,0% — Fig. 3), quatro (3,3%) à direita e, seis (3,3% — Fig. 3), um (3,3%) à esquerda.

6) Os ramos dorsais das artérias renais emitem os vasos craniais e caudais. Os craniais cedem vários colaterais, isto é, seis (3,3%), cinco (3,3% — Fig. 3), quatro (3,3%), três (3,3%) à direita e, três (10,0% — Fig. 3), à esquerda, enquanto os caudais fornecem quatro (10,0%), cinco (3,3% — Fig. 3), à direita e, quatro (6,7%), seis (3,3% — Fig. 3), à esquerda.

7) No rim direito, os colaterais do ramo cranial são identificados a ocupar as regiões craniais, parcialmente (23,3% — Fig. 2), totalmente estas porções parte dos caudais (20,0%), parcialmente os territórios craniais mais o ventrocaudal (16,7%), totalmente apenas o ventrocranial (10,0%) ou, o dorsocranial (6,7%), parcialmente as regiões craniais mais a dorsocaudal (6,7%), totalmente a ventrocranial e parcialmente as dorsocranial e ventrocaudal (3,3%), sendo que os colaterais do ramo caudal acham-se povoando os territórios não atingidos pelo ramo cranial.

8) No rim direito, os colaterais do ramo ventral são vistos a preencher, em parte, os territórios ventrais e dorsocranial (10,0%) ou, parcialmente, as quatro regiões (3,3% — Fig. 3), sendo que o ramo dorsal fica responsável pelo

preenchimento dos territórios não atingidos pelo ramo ventral.

9) No rim esquerdo, os colaterais do ramo cranial são assinalados a ocupar as regiões craniais totalmente, e parcialmente as caudais (36,7%), parcialmente as craniais (20,0% — Fig. 2), parte das craniais mais a ventrocaudal (20,0%), parcialmente os quatro territórios (6,7%), totalmente o ventrocranial e parcialmente o dorsocranial mais o ventrocaudal (3,3%), totalmente a região dorsocranial e parte dos caudais mais a ventrocranial (3,3%), sendo que os colaterais do ramo caudal atingem os territórios não abrangidos pelo ramo cranial.

10) No rim esquerdo, os colaterais do ramo ventral são identificados a invadir parcialmente as regiões ventrais e dorsocranial (6,7% — Fig. 3), parte dos quatro territórios (3,3%), sendo que os colaterais do ramo dorsal alcançam regiões não tomadas pelo ramo ventral.

11) No rim direito, o território ventrocranial recebe, na maioria dos casos, colaterais provenientes dos ramos cranial e caudal, com predomínio do primeiro (60,0% — Fig. 2), ou apenas do ramo cranial (26,7%). Em outras preparações, o focado território acolhe contribuições dos ramos ventral e dorsal, prevalecendo o primeiro (10,0% — Fig. 3), ou somente o segundo (3,3%).

12) No rim direito, o território dorsocranial recebe, com maior frequência, colaterais dos ramos cranial e caudal, com predomínio daquele (63,3% — Fig. 2), ou unicamente do ramo cranial (23,3%). Nas demais peças, o citado território recolhe contribuições dos ramos ventral e dorsal, com predomínio deste (13,3% — Fig. 3).

13) No rim direito, o território ventrocaudal recebe colaterais dos ramos cranial e caudal, com predomínio deste (53,3%), apenas do ramo caudal (30,0% — Fig. 2), ou de ambos, prevalecendo o primeiro (3,3%). Em outros casos, o aludido território acolhe contribuições dos ramos ventral e dorsal, com maior participação daquele (6,7%), ou do ramo dorsal (6,7% — Fig. 3).

14) No rim direito, o território dorsocaudal recebe colaterais dos ramos cranial e caudal, com predomínio deste (43,3%), ou unicamente do ramo caudal (43,3% — Fig. 2). Em poucas oportunidades o mencionado território recolhe contribuições somente do ramo dorsal (10,0%), ou dos ramos ventral e dorsal, com predomínio do último (3,3% — Fig. 3).

15) No rim direito, quando presentes os ramos cranial e caudal (86,7% — Fig. 2), procedentes das artérias renais, a região polar cranial recebe, sempre, colaterais apenas do primeiro deles, enquanto a região polar caudal acolhe colaterais somente do ramo caudal. Quando presentes os ramos ventral e dorsal (13,3% — Fig. 3), oriundos da artéria renal, a região polar cranial recebe, sempre, contribuições do ramo ventral, enquanto a região polar caudal recolhe colaterais do ramo dorsal.

16) No rim esquerdo, o território dorsocranial recebe colaterais provenientes dos ramos cranial e caudal, com predomínio daquele (46,7% — Fig. 2), ou somente do ramo cranial (43,3%). Em outras preparações este território acolhe contribuições dos ramos ventral e dorsal, com prevalência do último (10,0% — Fig. 3).

17) No rim esquerdo, o território ventrocranial recebe colaterais oriundos dos ramos cranial e caudal, com predomínio daquele (46,7% — Fig. 2), ou apenas do ramo cranial (43,3%). Em outras peças o focado território recolhe contribuições dos ramos ventral e dorsal, com maior participação do primeiro (10,0% — Fig. 3).

18) No rim esquerdo, o território dorsocaudal recebe colaterais fornecidos pelos ramos cranial e caudal, com predomínio deste (43,3%), unicamente do ramo caudal (43,3% — Fig. 2), ou de ambos, com preponderância do ramo cranial (3,3%). Em alguns modelos o citado território acolhe contribuições somente do ramo dorsal (6,7% — Fig. 3), ou dos ramos ventral e dorsal com prevalência do último (3,3%).

19) No rim esquerdo, o território ventrocaudal recebe colaterais dos ramos cranial e caudal, com predomínio daquele (70,0%), ou apenas do ramo caudal (20,0% — Fig. 2). Em poucas oportunidades o aludido território recolhe contribuições dos ramos ventral e dorsal, com maior participação daquele (6,7%), ou com prevalência do ramo dorsal (3,3% — Fig. 3).

20) No rim esquerdo, quando presentes os ramos cranial e caudal (90,0% — Fig. 2), procedentes das artérias renais, a região polar cranial acolhe, sempre, colaterais apenas do primeiro deles, enquanto a região polar caudal recebe colaterais somente do ramo caudal. Quando presentes os ramos ventral e dorsal (10,0% — Fig. 3), oriundos da artéria renal, a região polar caudal recolhe, sempre colaterais do ramo dorsal.

21) A análise dos resultados não revelou diferenças estatisticamente significantes ($\alpha = 5,0\%$), para ambos os rins, quando confrontamos em machos e fêmeas, os distintos arranjos apresentados pelas contribuições dos ramos cranial e caudal ou ventral e dorsal, bem como a distribuição dos colaterais destes ramos pelos diferentes territórios.

COMENTÁRIOS E CONCLUSÕES

Consoante afirmamos, não tivemos a oportunidade de encontrar na literatura compulsada, nenhuma pesquisa sobre a vascularização do rim em suínos, especialmente no que tange à distribuição dos colaterais das artérias renais, segundo quadrantes previamente demarcados, como observamos nos trabalhos desenvolvidos, em nosso meio, por ANDRETTO² (1975), em *Cebus sp.*, PEDUTI NETO²⁰ (1976), em ovinos, ALBUQUERQUE¹ (1979), em caprinos e SOUZA²⁴ (1980), em gambás.

De outra parte, se considerarmos as informações obtidas por FERREIRA⁹ (1975) e por SOUZA²⁴ (1980),

relativas ao estudo dos elementos vasculares, arteriais e venosos do hilo renal, respectivamente, em suínos sem raça definida e nos Landraces, verificamos que os resultados por eles aferidos não podem ser confrontados diretamente com aqueles agora descritos, pois os AA. examinaram o número e a posição destes vasos, apenas na região hilar, sem a preocupação de conhecer a sua distribuição intraparenquimatosa, o que constitui na realidade o principal objetivo da nossa investigação.

Cabe, entretanto, apreciar alguns aspectos considerados de grande importância na distribuição das artérias renais nos suínos da raça Landrace. Assim, de início, notamos duas modalidades de comportamento vascular. Na mais freqüente (86,7% à direita e 90,0% à esquerda — Fig. 2), registramos como procedentes das artérias renais, dois vasos, o cranial e o caudal, fornecendo cada um deles os ramos ventral e dorsal, enquanto na outra, de menor ocorrência (13,3% à direita e 10,0% à esquerda — Fig. 3), visualizamos os vasos ventral e dorsal, cedendo cada um deles os ramos cranial e caudal. No primeiro caso aparecem individualizadas, segundo a divisão arterial, as regiões cranial e caudal, ao passo que, no segundo, identificamos as porções ventral e dorsal.

No atinente ao número de contribuições emitidas pelos ramos cranial e caudal, quando estes são provenientes das artérias renais, devemos lembrar que ambos, após originarem os ramos ventral e dorsal, mais comumente, fornecem em média, três ou algumas vezes, quatro colaterais, podendo, contudo, originar de dois a oito. Já os vasos ventral e dorsal oriundos das artérias renais, emitem os ramos cranial e caudal, lançando, por sua vez, número variável de contribuições, isto é, de um a seis, com predomínio de três ou quatro.

Considerando, agora, a distribuição dos ramos cranial e caudal quando partem diretamente das artérias renais, devemos chamar a atenção de que eles não se limitam aos territórios homônimos, podendo ocupar partes dos demais, cabendo ao ramo cranial, mais comumente, à direita, alcançar somente parte das regiões craniais (23,3%), ou estas e parcialmente as caudais (20,0%), ocorrendo, o oposto, em termos de freqüência, quando consideramos o rim esquerdo, enquanto, o ramo caudal, mais amiúde, atinge as porções craniais e parte das caudais (36,7%), ou apenas parcialmente dos craniais (20,0%), ficando, nestes casos, o ramo caudal, a povoar os territórios não cobertos pelo cranial. Quanto aos modelos onde as artérias renais dão origem, inicialmente, aos vasos ventrais e dorsais, também estes não se restringem às suas correspondentes regiões, pois o ventral, em ambos os rins e na maioria das vezes, alcança em parte os territórios ventral e dorsocranial (10,0% à direita e 6,7% à esquerda), ou ainda parcialmente os quatro territórios, aparecendo, em todas as preparações, o dorsal completando as porções não abrangidas pelo ventral.

Levando em conta o povoamento dos quatro territórios, nas peças onde encontramos os ramos craniais e caudais nascendo diretamente das artérias renais, os territórios craniais, como os caudais, apresentam, mais comumente, tipo semelhante de vascularização. De fato, as regiões craniais, tanto à direita quanto à esquerda, recebem colaterais dos ramos cranial e caudal, com predomínio do primeiro, ou unicamente do cranial, enquanto as porções caudais acolhem contribuições dos ramos cranial e caudal, com prevalência deste, à direita, daquele à esquerda, e ainda, com maior frequência, em ambos os lados, apenas do ramo caudal. A seu turno, nos moldes em que das artérias renais partem os ramos ventral e dorsal, o fato se repete, pois, na maioria das vezes, tanto à direita quanto à esquerda os territórios ventrocaudais recolhem colaterais dos ramos ventral e dorsal, com predomínio do primeiro, enquanto, os dorsocraniais acolhem colaterais destes dois ramos, com preponderância do segundo, ficando as porções ventrocaudais somente na dependência dos ramos dorsais, ou deste e do ramo ventral, com prevalência daquele e o território dorsocaudal às custas do ramo dorsal ou dele e do ventral com predominância do primeiro.

No tocante às regiões polares dos rins direito e esquerdo, cabe salientar que as craniais recebem contribuições dos ramos cranial (86,7%) ou ventral (13,3%), à direita, e dos mesmos ramos, pela ordem (90,0% e 10,0%), à esquerda, enquanto os territórios caudais acolhem colaterais dos ramos caudal (86,7%) ou dorsal (13,3%), à direita, e destes ramos respectivamente, (90,0% e 10,0%), à esquerda.

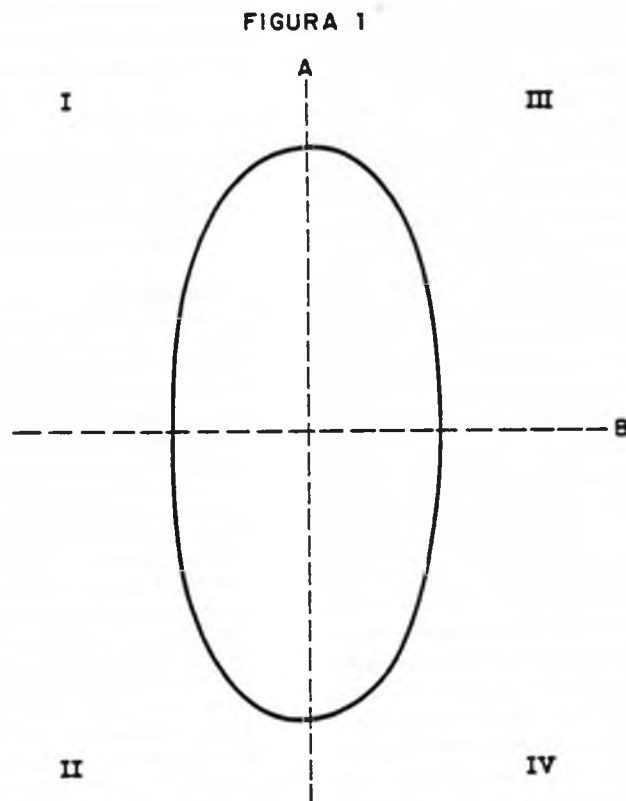
Finalmente, analisando as informações exaradas pelos tratadistas, admitindo-se que estes tomam como animal padrão o equino, devemos considerar inviável qualquer tipo de confronto com os resultados ora obtidos, pois alguns AA. simplesmente informam sobre o número de ramificações das artérias renais, como CARADONNA⁵ (1930), FAVILLI⁸ (1931) e BOSSI³ (s.d.), que se referem a duas ou três delas, ELLENBERGER e BAUM⁷ (1932), citam quatro ou cinco, MONGIARDINO¹⁸ (1903), LEPOUTRE¹² (1921), LESBRE¹³ (1923), BRUNI e ZIMERL⁴ (1947), SISSON e GROSSMANN²³ (1959) e GETTY¹⁰ (1975), aludem à presença de vários ramos arteriais, MARTIN^{14, 15} (1904, 1912), MASSUI¹⁷ (1969), SCHUMMER e NICKEL²¹ (1960), GONZALEZ y GARCIA e GONZALEZ ALVAREZ¹¹ (1961), SCHWARZE e SCHRÖDER²² (1962) e DOBBERSTEIN e HOFFMANN⁶ (1963) reportam-se à artéria renal como indivisa ao alcançar o hilo e, mesmo aqueles AA. que fazem

referência específica ao suíno, como MONTANÉ e BOURDELLE¹⁹ (1920) e MARTIN e SCHAUDER¹⁶ (1923), não oferecem dados merecedores de maior atenção.

FERREIRA, N.; FERNANDES FILHO, A.; BORELLI, V. Contribution to the study of the arterial vascularization in swine (Landrace breed) kidneys. *Rev. Fac. Med. vet. Zootec. Univ. S. Paulo*, 20(2): 129-37, 1983.

SUMMARY: There were examined 30 pairs of kidneys from Landrace breed (15 adult males and 15 adult females). Animals were provided by the "Centro Intraunidade de Zootecnia e Indústrias Pecuárias Fernando Costa, da Universidade de São Paulo". After reducing the assemblages, there were cannulated and injected the isolated kidney arteries with a "vinyl" solution (bakelite vinyl - Bland VMCH), colored in red and also in yellow, through the ureter being the renal pelvis tooked as reference for this study. Following, the organs were placed into a sulphuric acid 30% solution in order to obtain first the models to examine kidney arteries and, second, to construct their schematic patterns. It was concluded that: 1) The kidney arteries in these animals are unique and give two branches, the cranial and caudal (86.7% to the right and 90.0% to the left) or the ventral and dorsal (13.3% do the right and 10.0% to the left). 2) The cranial and caudal branches, give normally three to four collaterals with variations from two to eight. 3) The ventral and dorsal branches give collaterals more frequently; in average, three to four; with variations from one to six. 4) The cranial and caudal branches, and the ventral and dorsal, on the left or on the right are not restricted to their correspondent areas. 5) When present, the cranial and caudal branches, the cranial area to the left and to the right, received contributions from the cranial and caudal branches, with prevalence of the first or only from the cranial. The caudal portion received collaterals of the cranial and caudal branches with the caudal prevalence to the right and cranial to the left and, more frequently, at both sides only from the caudal branch. 6) When present, the ventral and dorsal branches, in many times, or in the right or in the left, the ventrocaudal areas, received contributions from the ventral and dorsal branches, with prevalence of the first and the dorsocranial from these two branches, with preponderance of the second. The ventrocaudal portions depends only of the dorsal branches or of these and of the ventral branches; the dorsocaudal area by the dorsal branch or from itself and the ventral and with preponderance of the first. 7) The right and left polar areas, of the kidneys received: the cranial collaterals from the cranial branches (86.7%) or ventral (13.3%), to the right, and of the same branches in order (90.0% and 10.0%) to the left; the caudal; from caudal branches (86.7%) or dorsal (13.3%) in the right and respectively by this branches (90.0% and 10.0%), in the left. 8) The male and female results statistically analysed were not different ($P < 0.05$) concerning their number, distribution and arteries supply in the different areas of the kidneys.

UNITERMS: Anatomy of swine*; Arteries*; Kidney*; Vascularization



Esquema representativo do rim de suíno da raça Landrace submetido a giro de 90° no sentido laterodorsal.

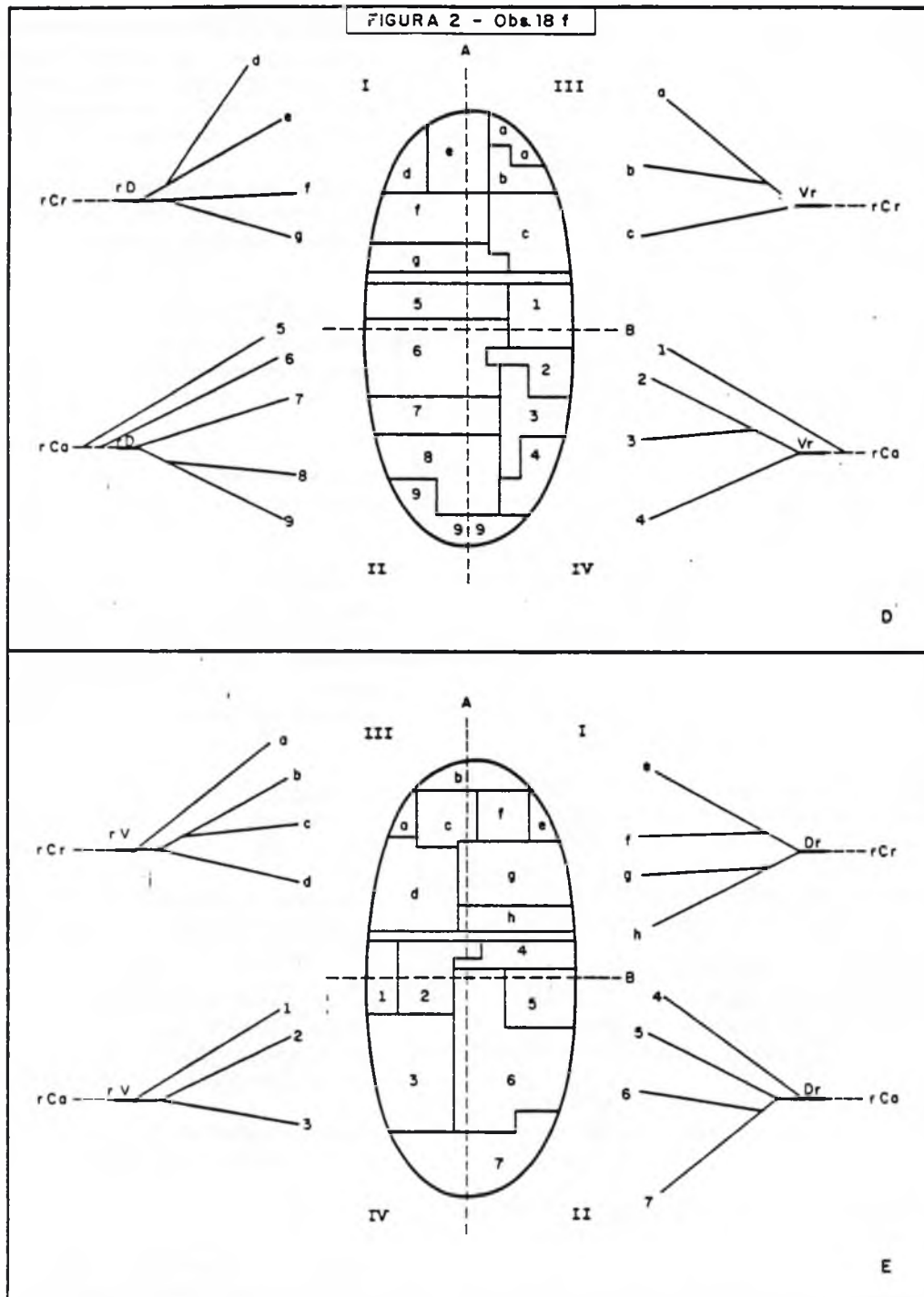
LEGENDA

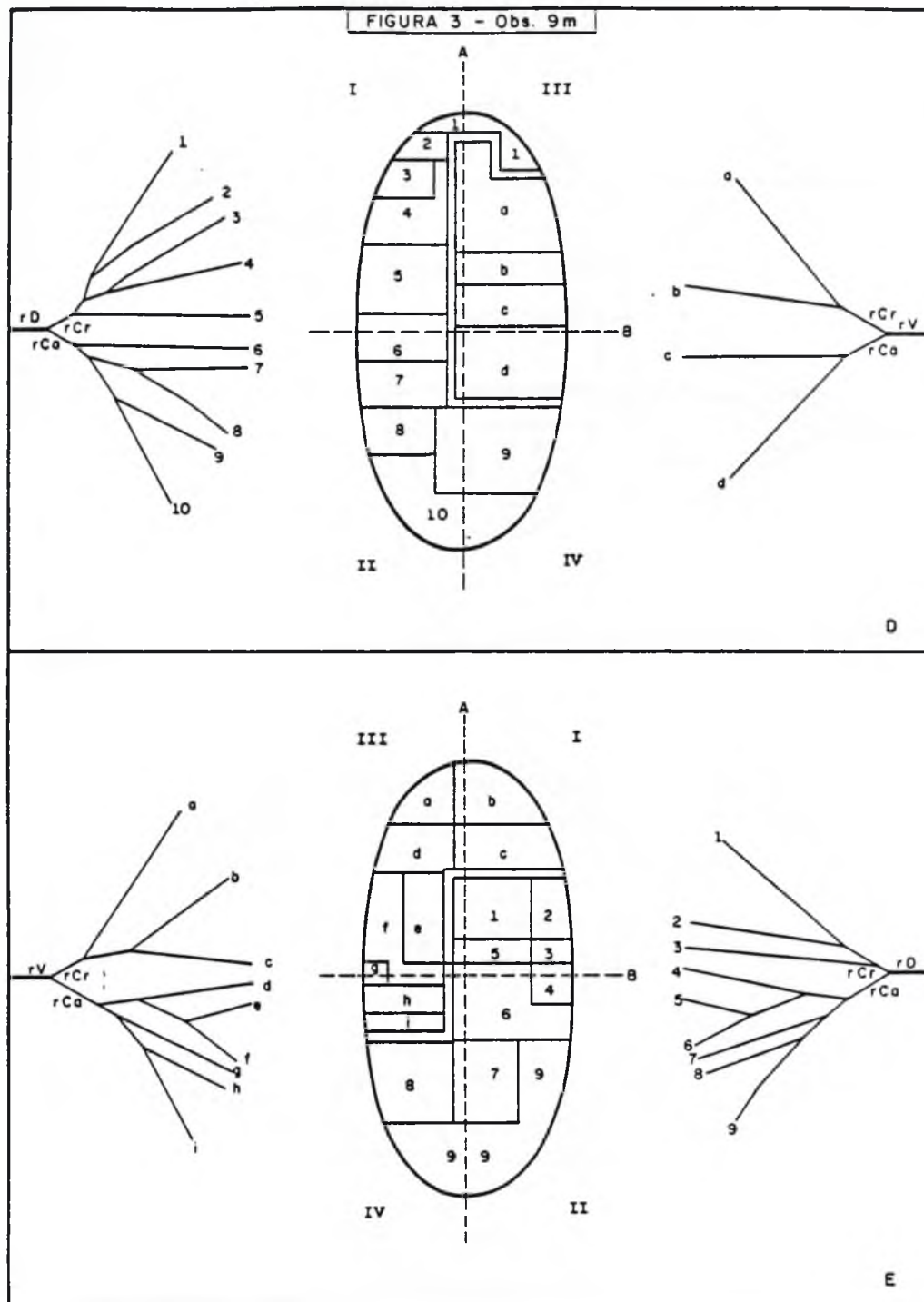
r Cr – ramo cranial
r Ca – ramo caudal
rv – ramo ventral
rd – ramo dorsal

A – linha representativa do plano imaginário que demarca os territórios ventrais e dorsais.

B – linha representativa do plano imaginário que demarca os territórios craniais e caudais.

I – território dorsocranial
II – território dorsocaudal
III – território ventrocranial
IV – território ventrocaudal
D – direito
E – esquerdo





REFERÊNCIAS BIBLIOGRÁFICAS

- 1 – ALBUQUERQUE, J.F.G. Contribuição ao estudo da vascularização arterial do rim em caprinos (*Capra hircus* Linnaeus, 1958), São Paulo, 1979 /Tese de Doutorado – Instituto de Ciências Biomédicas da Universidade de São Paulo/
- 2 – ANDRETTO, I.E.A. Considerações sobre alguns aspectos renais do *Cebus* sp. São Paulo, 1975 /Tese de Doutorado – Escola Paulista de Medicina/
- 3 – BOSSI, V. Apparecchio uro-genitale. In: BOSSI, V.; CARADONNA, G.B.; SPAMPANI, G.; VARALDI, L.; ZIMMERL, U. *Trattato di anatomia veterinaria*. Milano, Francesco Vallardi, s.d. v.2, p. 812.
- 4 – BRUNI, A.C. & ZIMMERL, U. *Anatomia degli animali domestici*. Milano, Francesco Vallardi, 1947. v. 2, p. 156.
- 5 – CARADONNA, G.B. Apparecchio uro-genitale. In: ZIMMERL, U. *Trattato di anatomia veterinaria*. Milano, Francesco Vallardi, 1930. v. 3, p. 23.
- 6 – DOBBERSTEIN, J. & HOFFMANN, G. *Lehrbuch der vergleichenden Anatomie der Haustiere*. Leipzig, S. Hirzel, 1963. v. 2, p. 136.
- 7 – ELLENBERGER, W. & BAUM, H. *Handbuch der vergleichenden Anatomie der Haustiere*. 17. Auf. Berlin, Julius Springer, 1932. p. 528.
- 8 – FAVILLI, N. *Nozioni comparate di anatomia e fisiologia degli animali rurali*. Torino, Unione Tipografica, Editrice Torinese, 1931. p. 451.
- 9 – FERREIRA, N. Contribuição ao estudo dos elementos vasculares arteriais e venosos, do hilo renal em suínos (*Sus scrofa domestica*). *Rev. Fac. Med. vet. Zootec. Univ. S. Paulo*, 12: 7-22, 1975.
- 10 – GETTY, R. *The anatomy of the domestic animals*. Philadelphia, W.B. Saunders Company, 1975. v. 2. p. 1332.
- 11 – GONZÁLEZ y GARCIA, J. & GONZALEZ ALVAREZ, R. *Anatomía comparada de los animales domésticos*. 7.ed. Madrid, Gráfica Canales, 1961. p. 554.
- 12 – LEPOUTRE, L. *Notes du cours d'anatomie comparée de animaux domestiques*. Gembloux, J. Duculot, 1921. p. 166.
- 13 – LESBRE, F.X. *Précis d'anatomie comparée des animaux domestiques*. Paris, J.B. Baillière et Fils, 1923. v. 2. p. 366.
- 14 – MARTIN, P. *Lehrbuch der Anatomie der Haustiere*. Stuttgart, Schickhardt & Ebner, 1904. v. 2. p. 699.
- 15 – MARTIN, P. *Lehrbuch der Anatomie der Haustiere*. Stuttgart, Schickhardt & Ebner, 1912. v. 1, p. 410.
- 16 – MARTIN, P. & SCHAUDER, W. *Lehrbuch der Anatomie der Haustiere*. Stuttgart, Schickhardt & Ebner, 1923. v. 4. p. 89.
- 17 – MASSUI, K. [Anatomia comparada dos animais domésticos] 10.ed. Tokio, Yokendo, 1960. v. 1, p. 187.
- 18 – MONGIARDINO, T. *Trattato di anatomia topografica dei mammiferi domestici*. Torino, Luigi Delgrossi, 1903. p. 197.
- 19 – MONTANÉ, L. & BOURDELLE, E. *Anatomie régionale des animaux domestiques*. Paris, J.B. Baillière et Fils, 1920. v. 3, p. 295.
- 20 – PEDUTI NETO, J. Contribuição ao estudo da vascularização arterial do rim em ovinos (*Ovis aries* Linnaeus, 1758) da raça Corriedale. São Paulo, 1976. /Tese de Livre Docência – Faculdade de Medicina Veterinária e Zootecnia da Universidade de São Paulo/
- 21 – SCHUMMER, A. & NICKEL, R. Eingeweide. In: NICKEL, R.; SCHUMMER, A.; SEIFERLE, E. *Lehrbuch der Anatomie der Haustiere*. Berlin, Paul Parey, 1960. v. 2, p. 297.
- 22 – SCHWARZE, E. & SCHRÖDER, L. *Kompéndium der veterinär Anatomie*. Jena, Gustav Fischer, 1962. v. 2, p. 241.
- 23 – SISSON, S. & GROSSMANN, J.D. *Anatomia de los animales domésticos*. Barcelona, Salvat, 1959. p. 559.
- 24 – SOUZA, A. Contribuição ao estudo da vascularização do rim em gambás. Florianópolis, 1980. /Tese de Professor Adjunto – Universidade Federal de Santa Catarina/

Recebido para publicação em: 10-02-84

Aprovado para publicação em: 15-03-84