

## NOTAS E INFORMAÇÕES NOTES AND INFORMATION

### DIROFILARIA IMMITIS NA CAVIDADE PERITONEAL, DE CÃO: ASPECTOS CLINICOS

CARLOS EDUARDO LARSSON  
Professor Assistente Doutor  
Faculdade de Medicina Veterinária e  
Zootecnia da USP

MARIA HELENA MATIKO AKAO LARSSON  
Professora Livre-docente  
Faculdade de Medicina Veterinária e  
Zootecnia da USP

SAEMI OGASSAWARA  
Professora Adjunta  
Faculdade de Medicina Veterinária e  
Zootecnia da USP

MASAO IWASAKI  
Professor Adjunto  
Faculdade de Medicina Veterinária e  
Zootecnia da USP

RENATO SPROVIERI  
Médico Veterinário

LIGIA HELENA CARRAMENHA BRUCE  
Médica Veterinária

MARJA ELISABETH LINTULAHTI OLANDIM  
Médica Veterinária

LARSSON, C.E.; LARSSON, M.H.M.A.; OGASSAWARA, S.;  
IWASAKI, M.; SPROVIERI, R.; BRUCE, L.H.C.;  
OLANDIM, M.E.L. *Dirofilaria immitis* na cavi-  
dade peritoneal, de cão: aspectos clínicos.  
Rev.Fac.Med.Vet.Zootec.Univ.S.Paulo, 24(1):  
89-96, 1987.

RESUMO: Descreve-se o achado de exemplar adulto, macho da classe Nematoda, superfamília Filaroidae, família Filaridae, espécie *Dirofilaria immitis*, localizado na cavidade peritoneal de uma cadela provinda da cidade de São Sebastião, no litoral norte do estado de São Paulo. O animal apresentava ascite, decorrente de insuficiência cardíaca congestiva direita. Quando submetida a

paracentese abdominal deparou-se com a saída do verme, no transudato modificado coletado na cavidade peritoneal da fêmea canina. Discutem-se os resultados dos exames laboratoriais, da pesquisa de microfíliarias, dos exames eletrocardíaco e radiográficos.

UNITERMOS: *Dirofilaria immitis*, cães; *Dirofilaria immitis*

### INTRODUÇÃO E LITERATURA

Relata-se no cão parasitismo por, pelo menos 11 espécies de filarídeos, dos quais apenas 2 são de importância clínica, o *Dipetalonema reconditum* e a *Dirofilaria immitis* (KELLY, 9, 1977). Em cães do estado de São Paulo, a prevalência da infecção por *D. immitis* oscila entre 0,5% (LARSSON et alii, 13, 1978) e 30,7% (BRUNO et alii, 4, 1981), segundo a região considerada.

O parasitismo ocorre em todas as raças de cães e tem sido descrito, também, em canídeos e felídeos selvagens, em gatos domésticos, em leão-marinho, em furão e, mesmo, no homem (KNIGHT, 10, 1983). Todavia, o hospedeiro natural é o cão, sendo que a ocorrência em outras espécies de mamíferos é considerada incomum e acidental. A transmissão da parasitose dá-se através da picada de mosquitos infectados, pertencentes a aproximadamente 60 espécies, agrupadas em 6 gêneros (RAWLINGS et alii, 19, 1978). Os filarídeos adultos, em número variável, de 1 a 200 por hospedeiro e medindo de 12 a 30 cm de comprimento, são comumente encontrados no ventrículo direito, tronco da artéria pulmonar, veia cava caudal, átrio direito e artéria pulmonar.

As manifestações sintomáticas decorrentes da infestação por *D. immitis* são mais frequentemente constatadas após 6 meses de infecção, quando se observa eosinofilia e/ou basofilia relacionadas, provavelmente, à chegada dos parasitas adultos ao coração e a subsequente liberação de microfíliarias na circulação (WONG et alii, 27, 1973). Passada esta fase, podem ocorrer alterações vasculares e ventriculares, detectadas radiologicamente (RAWLINGS et alii, 19, 1978; ALLAN, 2, 1981).

O tipo e a intensidade dos sintomas variam com o número de parasitas adultos, com o tempo de infecção e com a resposta individual de cada animal. Os sintomas que normalmente antecedem aqueles da insuficiência cardíaca congestiva são: tosse (produtiva ou improdutiva), dispnéia, intolerância ao exercício, síncope e hemoptise. O exame clínico pode revelar a presença de estertores úmidos, diminuição do murmúrio vesicular e o reforço da segunda bulha cardíaca (RAWLINGS et alii, 19, 1978).

Em casos de dirofilariose, os exames laboratoriais podem indicar: alterações hematológicas (anemia regenerativa, eosinofilia, basofilia, leucocitose com neutrofilia regenerativa e síndrome da coagulação intra-vascular disseminada), alterações hepáticas (elevação enzimática: ALT, AST; bem como aumento da retenção de bromo-sulfaleína) e lesão renal (proteinúria) (KELLY, 9, 1977; PERMAN & SCHLOTTAUER, 17, 1977; SHARMA & PACHAURI, 23, 1982; WOLFSHEIMER & WERNER 26, 1983; HOSKINS et alii, 8, 1984).

Os quadros severos de infestação por *D. immitis* comumente se associam à insuficiência cardíaca congestiva direita, cuja manifestação mais freqüente é a ascite; outros sinais de insuficiência cardíaca direita descompensada, incluem: caquexia, edema de membros, hidrotórax, hidropericárdio e uremia pré-renal.

Existem na literatura várias citações sobre a localização errática do parasita adulto, quais sejam no(s): bronquiolos (KELLY, 9, 1977); vesícula biliar (PINTO & LUZ, 18, 1936); tecido conjuntivo subcutâneo (LENT & FREITAS, 14, 1937; SCOTT, 21, 1979), sistema nervoso central (TAYUCHI et alii, 24, 1959; SEGEDY & HAYDEN, 22, 1978), globo ocular (ALLICATA & MORRISON, 3, 1936; EBERHARD et alii, 6, 1977; PEREIRA et alii, 16, 1982). Na bibliografia consultada, localizou-se apenas um relato de encontro, na Austrália, de um helminto da espécie *Dirofilaria immitis*, alojado na cavidade peritoneal de uma cadela submetida à ovariectomia (ABBOT, 1, 1961).

O objetivo do presente relato é a descrição do achado de um exemplar de *D. immitis* na cavidade peritoneal de cão, provindo de área endêmica, que manifestava sintomas clínicos compatíveis com insuficiência cardíaca congestiva, diagnosticada através de série de exames subsidiários.

## RELATO DO CASO

O animal da presente comunicação provinha de São Sebastião, cidade turística do litoral norte, distando 200 km da capital do estado de São Paulo. Tratava-se de uma fêmea canina, sem raça definida, adulta, pesando 10,5 kg (Fig. 1,2), e que foi trazida para atendimento no Departamento de Clínica Médica da Faculdade de Medicina Veterinária e Zootecnia da Universidade de São Paulo, em fevereiro de 1983.

Através da anamnese, constatou-se que o animal apresentava, há 7 meses, aumento de volume abdominal bilateral, intolerância a exercício e dispnéia pronunciada. Obteve-se, ainda, a informação de que a cadela era

plurípara, com parições semestrais.

No decorrer do exame clínico, detectaram-se, ainda: dispnéia inspiratória, respiração predominantemente abdominal, taquipnéia, notável hepatomegalia, sinais evidentes de coleção líquida peritoneal, caquexia e hiperfonese de bulhas cardíacas. Quando da realização da paracentese, depauperou-se com a saída, pela cânula do trocar, de um nematóide, vivo, medindo 13,5 cm de comprimento, juntamente com 4 l de líquido ascítico sanguinolento.

O animal foi submetido a exames: radiológico, eletrocardiográfico e laboratoriais (hemograma, exame de urina, coproparasitológico, exame do líquido ascítico, pesquisa de microfilárias no sangue periférico e no líquido ascítico, bioquímica sanguínea - alanina-aminotransferase, aspartato-aminotransferase, uréia, creatinina, proteína total e fosfatase alcalina).

Instituiu-se tratamento com furosemida\* (4mg/kg/12-12 h) e com  $\beta$ -metil-digoxina\*\* (100 mg/12-12 h), além de levamisole\*\*\* (2,5 mg/kg/dia). Após 15 dias, em uma nova avaliação clínica, persistiam a dispnéia, a distensão abdominal bilateral e o fígado ultrapassando o rebordo costal; foi indicada a manutenção da terapia anteriormente prescrita, vindo o animal a óbito, 18 dias após o 2º exame. Infelizmente, não foi possível a realização da necropsia.

## RESULTADOS E DISCUSSÃO

O parasita, submetido a exame morfológico, foi classificado como exemplar adulto, macho, com 13,5 cm de comprimento, da espécie *Dirofilaria immitis* (Fig.3,4,5).

No exame radiográfico da cavidade torácica pôde-se observar aumento da área cardíaca, principalmente nos limites correspondentes ao ventrículo direito e tronco da artéria pulmonar. Os campos pulmonares mostravam densificações intersticiais e alveolares, com evidencição de broncograma aéreo. A cavidade torácica apresentava sinais de conter discreta efusão pleural.

O exame eletrocardiográfico revelou (Fig. 6) freqüência cardíaca igual a 120 batimentos/minuto; eixo cardíaco no plano frontal entre  $-30^\circ$  e  $-60^\circ$ , isto é, um desvio do eixo cardíaco para a esquerda; aumentos atrial esquerdo e ventricular direito; bloqueio de ramo direito e bloqueio atrio-ventricular de 1º grau. As observações eletrocardiográficas eram condizentes com a infestação por *D. immitis*, pois a freqüência cardíaca ligeiramente elevada (120 batimentos/minuto) representaria um dos sinais de descompensação cardíaca, decorrente da infestação parasitária.

\* Lasix - Hoechst do Brasil Química e Farmacéutica Ltda.

\*\* Lanitop - Darrow Laboratório S/A

\*\*\* Stimamizol - Johnson & Johnson Indústria e Comércio S/A

ria. Segundo CARNEIRO, 5 (1983) o desvio do eixo cardíaco para a esquerda é compatível com coleção líquida abdominal. O aumento ventricular direito e o bloqueio de ramo direito são passíveis de serem associados com infestação por *D. immitis* (KNIGHT, 11, 1977; TILLEY, 25, 1979; HOSKINS et alii, 8, 1984). O bloqueio átrio-ventricular de 1º grau pode ter como causa a dilatação atrial, conseqüente à congestão passiva crônica sistêmica, decorrente da insuficiência cardíaca direita.

O hemograma realizado, quando na primeira consulta, revelou, na série vermelha, apenas uma anisocitose; no leucograma (11.900 leucócitos/mm<sup>3</sup>) detectaram-se neutropenia relativa e absoluta (4.640 neutrófilos segmentados/mm<sup>3</sup>), eosinofilia (3.690 eosinófilos/mm<sup>3</sup>) e basofilia relativas e absolutas (1.540 basófilos/mm<sup>3</sup>), número de linfócitos normais (2.025/mm<sup>3</sup>) e ausência de monócitos, alterações estas compatíveis com o quadro laboratorial descrito em casos de dirofilariose e de ascite (WONG et alii, 26, 1973; SCHALM et alii, 20, 1975; KNIGHT, 10, 1983). O exame do líquido ascítico revelou tratar-se de transudato modificado (pH 8,0; densidade específica 1.039) de coloração amarela citrina, após a centrifugação. A pesquisa de microfilárias no sangue periférico e no centrifugado do líquido ascítico foi negativa em 2 colheitas, realizadas com intervalos de 15 dias. No exame de urina, detectaram-se alterações no exame químico, representadas pela presença moderada de proteína e, no sedimento urinário, representadas por hematúria e cilindrúria. Estas alterações permitem inferir que o comprometimento dos rins, apenas moderado, era decorrente de uma insuficiência renal de etiologia cardiogênica. Na bioquímica sérica, observou-se proteinemia total dentro dos parâmetros de normalidade (7,0 g%) embora com hipoalbuminemia (2,1 g%) e hiperglobulinemia (4,9 g%). Os níveis séricos de fosfatase alcalina, de alanina-amino-transferase, de aspartato-amino-transferase e de creatinina estavam dentro da normalidade, ao passo que a taxa de uréia circulante encontrava moderadamente elevada (82 mg/dl), segundo os parâmetros de normalidade para a espécie 7,12. Os resultados das provas de função renal (creatinina=1,8 mg% e uréia=82 mg%) traduzem-se por uma azotemia pré-renal (OSBORNE et alii, 15, 1982) de causa prova-

velmente cardiogênica. Os níveis séricos de ALT, AST e fosfatase alcalina foram, respectivamente, 14 U/L, 21 U/L e 6,8 U/L.

O quadro clínico condiz com aquele descrito para dirofilariose canina. Todavia, a despeito da presença de um exemplar adulto na cavidade abdominal, não se detectaram microfilárias no sangue periférico e nem mesmo no líquido ascítico.

Não foi possível a realização da necropsia após o óbito do animal, o que impossibilitou a confirmação da presença do helminto ao nível dos sistemas cardiovascular e respiratório. O fato de não se detectar microfilaremia em cães portadores de vermes adultos já foi assinalado por WONG et alii, 27 (1973)

Não existe uma explicação plausível para o achado do parasita na cavidade abdominal a não ser uma localização errática, tal como aquelas descritas na câmara anterior do olho (EBERHARD et alii, 6, 1977; PEREIRA et alii, 16, 1982), em ventrículos laterais cerebrais (TAYUCHI et alii, 24, 1959; SEGEDY & HAYDEN, 22, 1978), no tecido sub-cutâneo (LENT & FREITAS, 14, 1937; SCOTT, 21, 1979), na vesícula biliar (PINTO & LUZ, 18, 1936) e na cavidade abdominal (ABBOT, 1, 1961).

LARSSON, C.E.; LARSSON, M.H.M.A.; OGASSAWARA, S.; IWASAKI, M.; SPROVIERI, R.; BRUCE, L.H.C.; OLANDIM, M.E.L. *Dirofilaria immitis* in the peritoneal cavity of a dog (São Paulo, Brazil): clinical features. *Rev.Fac.Med.Vet. Zootec. Univ. S.Paulo*, 24(1):89-96, 1987.

SUMMARY: An adult, male specimen from class Nematoda, superfamily Filarioidea, family Filariidae, species *Dirofilaria immitis* in the peritoneal cavity of a bitch, proceeding from São Sebastião, north coastland of São Paulo State is described. The patient presented ascitis, resulting from the right cardiac failure. When it was submitted to an abdominal paracentesis, a parasite came out together the modified transudate, cumulated in the peritoneal cavity. The results of the clinicopathological tests, electrocardiogram and radiographic examination are discussed.

UNITERMS: Dirofilariasis in dogs; *Dirofilaria immitis*

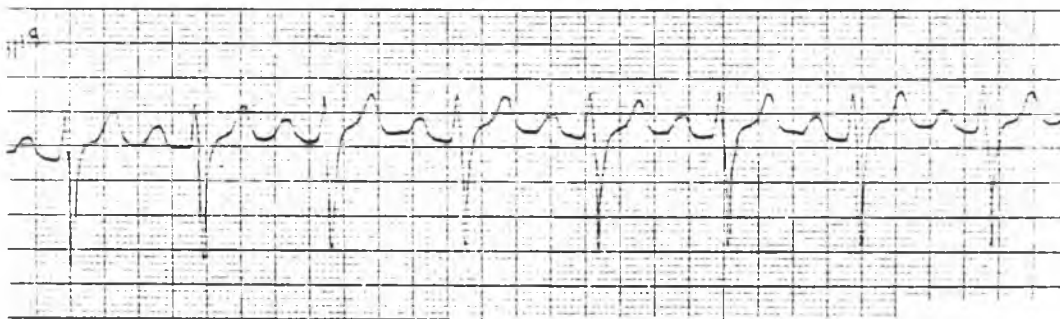


FIGURA 6 – Traçado eletrocardiográfico – Derivação II: Crescimento atrial esquerdo (onda P > 0,04 segundos); aumento ventricular direito (onda S > 0,35 mv); bloqueio de ramo direito (onda S larga); hipóxia miocárdio (segmento ST supradesnivelado).

## REFERENCIAS BIBLIOGRAFICAS

- 1 - ABBOT, P.K. *Dirofilaria immitis* in the peritoneal cavity. *Aust. vet. J.*, 37:467, 1961.
- 2 - ALLAN, G. Radiology of canine heartworm disease. *Aust. vet. Pract.*, 11:196-198, 1981.
- 3 - ALLICATA, J.E. & MORRISON, R.H. A note on the occurrence of the heartworm, *Dirofilaria immitis*, in the eye of a dog. *N. Amer. vet.*, 17:41-42, 1936.
- 4 - BRUNO, T.V.; POGGETTI, M.G.N.; LARSSON, M.H.M.A. Prevalência de dirofilariose em cães do litoral do estado de São Paulo. In: CONFERENCIA ANUAL DA SOCIEDADE PAULISTA DE MEDICINA VETERINARIA, 36., São Paulo, 1981. Resumos dos trabalhos.
- 5 - CARNEIRO, E.F. O eletrocardiograma. 3.ed. Rio de Janeiro, Atheneu, 1983.
- 6 - EBERHARD, M.L.; DALY, J.J.; WEINSTEIN, S.; FARRIS, H.E. *Dirofilaria immitis* from the eye of a dog in Arkansas. *J. Parasit.*, 63:978, 1977.
- 7 - HAGIWARA, M.K. Bioquímica clínica. In: SOCIEDADE PAULISTA DE MEDICINA VETERINARIA. Patologia clínica veterinária. 2.ed. São Paulo, 1983. p.89-130.
- 8 - HOSKINS, J.D.; HAGSTAD, H.V.; HRIßERNICK, T.N.; BREITSCHWERDT, E.B. Heartworm disease in dogs from Louisiana: pretreatment clinical and laboratory evaluation. *J.Amer. Anim.Hosp. Ass.*, 20:205-210, 1984.
- 9 - KELLY, J.B. Canine parasitology. *Vet.Rev.*, 17:25-33, 1977.
- 10 - KNIGHT, D.H. Heartworm disease. In: ETTINGER, S.J. Textbook of veterinary internal medicine: diseases of dogs and cats. 2. ed., Philadelphia, W.B. Saunders, 1983. p.1097-1124.
- 11 - KNIGHT, D.H. Heartworm heart disease. *Advanc.vet.Sci.*, 21:107-147, 1977.
- 12 - LARSSON, M.H.M.A. Interpretação do exame de urina. In: SOCIEDADE PAULISTA DE MEDICINA VETERINARIA. Patologia clínica veterinária. 2.ed. São Paulo, 1983. p.80-83.
- 13 - LARSSON, M.H.M.A.; HAGIWARA, M.K.; LARSSON, C.E.; AMARAL, R.C.; YASUDA, P.H.; SAKATA, R.M. Prevalência de microfilárias em diferentes populações caninas. In: CONGRESSO INTERNATIONAL DE VETERINARIA DE LINGUA PORTUGUESA, São Paulo, 1978. Anais. p.29.
- 14 - LENT, H. & FREITAS, J.F.T. Dirofilariose cutânea dos cães no Brasil. *Mem.Inst.Osw.Cruz.*, 32:443-448, 1937.
- 15 - OSBORNE, C.A.; HAMMER, R.F.; O'LEARY, T.P.; POMEROY, K.A.; YERAY, K.; BARLOUGH, J.E.; VERNIER, R.L. Renal manifestations of canine dirofilariosis. In: HEARTWORM SYMPOSIUM, 80., Dallas, 1980. Bonner Springs, Veterinary Medicine Publishing, 1981, p.67-92. apud *Helminth Abst.*, 51:604, 1982.
- 16 - PEREIRA, M.C.; OBA, M.S.P.; DELL'PORTO, A.; ROIZENBLATT, J.; MIGLIANO, M.M.; BERL, C.A.; LYON, L.L. *Dirofilaria immitis*: ocorrência na câmara anterior do globo ocular de *Canis familiaris*. *Rev.Fac Med.vet. Zootec.Univ.S.Paulo*, 19:101-106, 1982.
- 17 - PERMAN, V. & SCHLOTTAUER, J.C. The hematology of dogs with heartworm disease. In: HEARTWORM SYMPOSIUM, 77. Atlanta, 1977. Proceedings. Bonner Springs, Veterinary Medicine Publishing, 1977, p.57-62. apud *Helminth. Abstr.*, 48:316, 1979.
- 18 - PINTO, C. & LUZ, A. *Dirofilaria immitis* na vesícula biliar de *Canis familiaris*. *O Campo*, 7(83):36, 1936.

- 19 - RAWLINGS, C.A.; McCALL, J.W.; LEWIS, R.E. The response of the canine's heart and lungs to *Dirofilaria immitis*. J. Amer. Anim. Hosp. Ass., 14:36-39, 1978.
- 20 - SCHALM, O.W.; JAIN, N.C.; CARROLL, E.J. Veterinary hematology. 3.ed. Philadelphia, Lea & Febiger, 1975.
- 21 - SCOTT, D.W. Nodular skin disease associated with *Dirofilaria immitis* infection in the dog. Cornell Vet., 69:233-240, 1979.
- 22 - SEGEDY, A.K. & HAYDEN, D.W. Cerebral vascular accident caused by *Dirofilaria immitis* in a dog. J.Amer. Anim.Hosp.Ass., 14:752-756, 1978.
- 23 - SHARMA, M.C. & PACHAURI, S.P. Blood cellular and biochemical studies in canine dirofilariasis. Vet.Res. Commun., 5:295-300, 1982.
- 24 - TAYUCHI, M.; TAKEHARA, B.; URIU, I. A case report on a dog with aberrant *Dirofilaria immitis* in the lateral ventricles of its brain. J.Japan. Vet.Med. Ass., 12:430-432, 1959.
- 25 - TILLEY, L.P. Essentials of canine and feline electrocardiography. Saint Louis, C.V. Mosby, 1979.
- 26 - WOLFSHEIMER, K.J. & WERNER, L.L. Nephrotic syndrome in a dog with occult heartworm disease. Compend. cont.Educ., 5:358-365, 1983.
- 27 - WONG, M.M.; SUTER, P.F.; THODE, E.A.; GUEST, M.F. Dirofilariasis without circulating microfilariae: a problem in diagnosis. J.Amer.Vet. Med.Ass., 163:133-139, 1973.

Recebido para publicação em 16/06/86  
Aprovado para publicação em 25/02/87



FIGURA 1 – Fêmea canina, sem raça definida, com aumento de volume abdominal bilateral.



FIGURA 2 – Região abdominal distendida pela coleção líquida peritoneal (transudato modificado, pH= 8,0, densidade =1039, de côr amarelo-citrino.



FIGURA 3 – *Dirofilaria immitis* - extremidade anterior romba, boca sem lábios. Aumento 40x

REFERENCIAL



FIGURA 4 – *Dirofilaria immitis* - extremidade posterior espiralada. Aumento 40x




FIGURA 5 – *Dirofilaria immitis* - extremidade posterior com dois espículos desiguais, o maior formando ângulo obtuso e o menor ligeiramente recurvado. Aumento 100x