

## MICETOMA ARTICULAR POR PETRIELLIDIUM BOYDII REGISTRO DE UM CASO

Oswaldo Melo da ROCHA (1), Carlos da Silva LACAZ (2), Edward PORTO (3), Elisabeth Maria HEINS (3), Saul SCHAF (1), Eida HIROSE-PASTOR (4) e Wilson COSSERMELLI (5)

### RESUMO

Os Autores registram o 10º caso, na literatura nacional, de eumicetoma podal, por grãos branco-amarelados, em paciente procedente do interior do Estado de São Paulo (Araraquara), com isolamento da forma imperfeita do *Petriellidium boydii*. A biopsia foi praticada na articulação tibio-társica, junto ao tornozelo esquerdo, com a demonstração dos grãos parasitários e o isolamento do fungo através de secreção sero-purulenta que drenava de fistulas cutâneas. O caso foi tratado com ketoconazol, havendo melhora do quadro clínico.

### INTRODUÇÃO

Os eumicetomas são relativamente raros no Brasil, se levarmos em consideração o registro de casos publicados. Em se tratando de doença de notificação não compulsória, não se pode ter idéia da extensão do problema em nosso meio. Devemos assinalar, também, que em se tratando de processo infeccioso não prejudicando o estado geral dos pacientes, estes geralmente não procuram o médico, a não ser quando a marcha fica prejudicada, quando da localização podal da micose em apreço. Podemos referir que os actinomicetomas, em nosso país, são mais freqüentes que os eumicetomas.

De acordo com LACAZ & FAVA NETTO<sup>5</sup> é possível estabelecer a diferenciação entre os micetomas actinomicóticos e eumicóticos, não somente pela morfologia e tamanho dos grãos parasitários, mas levando-se em consideração, também, o próprio quadro clínico. Nos eumicetomas, cuja localização mais freqüente é a podal, observa-se tumefação deformante, com processo fibroblástico predominante. A pele

apresenta elevações mamelonadas e fistulizadas, sendo as fistulas frequentemente recobertas por crostas hemáticas ou melicéricas. A secreção é escassa, observando-se esclerose da derme, com aderência aos tecidos superficiais. Alterações ósseas podem ser observadas nos casos de longa evolução.

No Brasil, fungos dos gêneros *Madurella*, *Cephalosporium* e *Petriellidium* têm sido os mais freqüentemente isolados de casos de micetomas maduromicóticos.

A presente publicação registra mais um caso de eumicetoma, de grãos branco-amarelados, com localização podal, provocado pela forma conidiana ou imperfeita do *Petriellidium boydii* (SHEAR) MALLOCH, 1970<sup>12</sup>, forma esta conhecida com a antiga denominação de *Monosporium apiospermum*. Neste particular, seguimos a orientação de RIPPON & CARMICHAEL<sup>14</sup>, os quais, revendo a literatura sobre o assunto, registraram casos clínicos diversos

Trabalho realizado na Disciplina de Reumatologia da Faculdade de Medicina da USP e no Laboratório de Micologia do Instituto de Medicina Tropical de São Paulo, Brasil

(1) Médico residente da Disciplina de Reumatologia da Fac. Med. da USP

(2) Diretor do Instituto de Medicina Tropical de São Paulo

(3) Assistente do Instituto de Medicina Tropical de São Paulo (Laboratório de Micologia)

(4) Assistente-Doutor da Disciplina de Reumatologia da Fac. Med. da USP

(5) Prof. Titular da Disciplina de Reumatologia da Fac. Med. da USP

provocados por este eumiceto, tais como cera-  
tite, endoftalmite, meningite, prostatite e in-  
fecções pulmonares.

### CASO CLÍNICO

W.B., 42 anos, branco, ajustador mecânico,  
casado, natural e procedente de Araraquara  
(Estado de São Paulo). Há 12 anos sofreu fe-  
rimento com espinho de "macaúva" na planta  
do pé E (sic.). Oito anos depois apresentou dor,  
rubor e edema do tornozelo E, impedindo-o de  
deambular. A dor era cíclica, ocorrendo por  
três dias, a cada dois ou três meses. Foi sub-  
metido a tratamento ortopédico, com aparelho  
gessado, sem obter melhora. Uma semana após  
a retirada do gesso, apresentou mancha erite-  
matosa próxima do hálux E, fistulizando em  
dois dias, com saída de líquido amarelado se-  
melhante a pús e alguns "grãozinhos" esbran-  
quiçados (sic.). Ficou assintomático por oito  
meses, quando então voltou a artrite do torno-  
zelo E. Nesta ocasião fez tratamento com di-  
versos antibióticos e colchicina, sem melhora.  
Na vigência do tratamento notou o apareci-  
mento de nova área inflamatória na região  
plantar, espontaneamente drenando secreção  
com características semelhantes à descrita an-  
teriormente. As fistulizações duravam cerca de  
15 dias, melhorando espontaneamente, sem  
contudo regredir completamente. Ficava assin-  
tomático por períodos de 3 meses, aproxima-  
damente, quando reaparecia a sintomatologia.  
Há 18 meses, as fistulas tornaram-se mais fre-  
qüentes, sendo então submetido a tratamento  
com corticosteróides e drenagem cirúrgica.  
Com persistência do quadro inflamatório arti-  
cular, procurou o Serviço de Reumatologia do  
Hospital das Clínicas da Faculdade de Medici-  
na da USP, sendo internado.

Ao exame físico, o paciente apresentava-se  
em bom estado geral, com dados vitais dentro  
dos limites da normalidade. Do ponto de vista  
articular verificamos aumento de volume do  
tornozelo E, com nítidos sinais inflamatórios,  
dor intensa à palpação e à movimentação.

A pele da região comprometida exibia vá-  
rias lesões hipercrômicas cicatriciais, corres-  
pondentes aos locais de fistulização e drena-  
gem. No terço inferior da perna E, próximo ao  
maléolo interno, observamos lesão de aspecto  
nodular, com cerca de 5 cm de diâmetro, de  
consistência lenhosa, drenando espontanea-

mente secreção sero-purulenta com grãos bran-  
co-amarelados (Fig. 1A).

### ACHADOS LABORATORIAIS

Hemossedimentação — 46 mm/hora (Nor-  
mal=10 mm/h); Proteína C reativa — Positi-  
va; Fator reumatóide e Waaler-Rose — Negati-  
vos; Eletroforese de proteínas-albumina = 3,01;  
alfa 1 = 0,44; alfa 2 = 0,83; betaglobulina =  
1,13 e gamaglobulina 2,38 g%. Pesquisa de b.a.  
a.r., no líquido sinovial, do tornozelo E, nega-  
tiva.

Radiografia do tornozelo E — ausência de  
lesões ósseas.

### EXAME MICOLÓGICO

- a) **Exame direto** — no material coletado, na  
gaze que cobria a lesão, observamos ao  
exame microscópico, grãos branco-amare-  
lados grandes. Com médio e grande au-  
mentos, em preparações com KOH a 20%,  
evidenciamos hifas largas e entrelaçadas,  
contendo inúmeras dilatações. Lâminas  
permanentes destes grãos foram obtidas,  
pela montagem em líquido de Berlese.
- b) **Macrocolônia** — Em ágar-Sabouraud, a co-  
lônia mostrou-se à princípio branca, tor-  
nando-se após período de incubação de 20  
dias, à temperatura ambiente (25 — 30°C)  
de superfície plana, com aspecto cotonoso,  
tonalidade cinza clara, bordas franjadas,  
irregulares e brancas. O reverso da colô-  
nia apresentou tonalidade entre cinza cla-  
ro e negro. Em ágar-Sabouraud e ágar-  
batata, a esporulação foi abundante, não  
se observando cleistotécios, até o período  
final de 30 dias.
- c) **Cultivo em lâmina** — O exame microscópi-  
co permitiu observar hifas hialinas, com co-  
nidióforos laterais, longos ou curtos. Nas  
porções apicais dos conidióforos simples,  
aleuriosporos de parede celular espessa e  
lisa, piriformes ou em forma de limão, com  
3 a 10 $\mu$  de diâmetro (Fig. 2 — A, B). Diag-  
nóstico: *Petriellidium boydii* (forma coní-  
diana ou imperfeita).
- d) **Exame histopatológico** — nos cortes histo-  
lógicos, os grãos corados em rosa pela H.E.,  
mostravam-se arredondados, tendo-se evi-  
denciado com grande aumento, o nítido  
entrelaçamento das hifas e inúmeras dila-

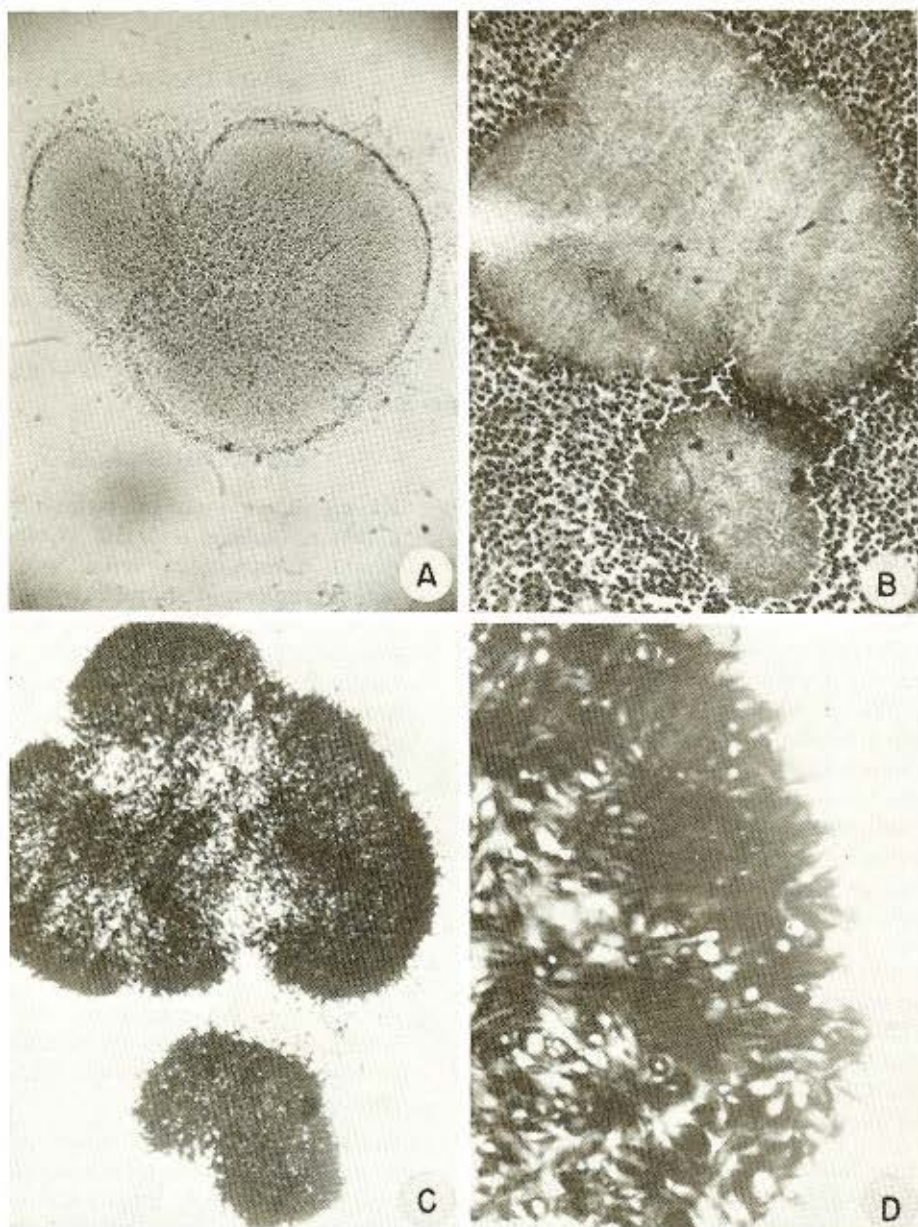


Fig. 1 — A) Exame direto. Grão eumicótico em líquido de Berlese. 160 X. B-C) Cortes histológicos, corados respectivamente em H.E. e Gomori. 160 X. D) em maior aumento, notam-se hifas entrelaçadas, algumas com dilatações. Gomori, 1000 X

tações destas, tanto na periferia como no centro do grão. Circundando o grão, pode-se notar reação supurativa. As mesmas características notadas aos cortes corados pela H.E. foram mais evidentes pelo método de Grocott-Gomori.

#### Descrição microscópica: Lâmina B3236/78

Os cortes histológicos demonstram fragmentos de tecido conjuntivo denso. Mostram-se, em geral edematosos, ricamente vascularizados por capilares neoformados, tortuosos.



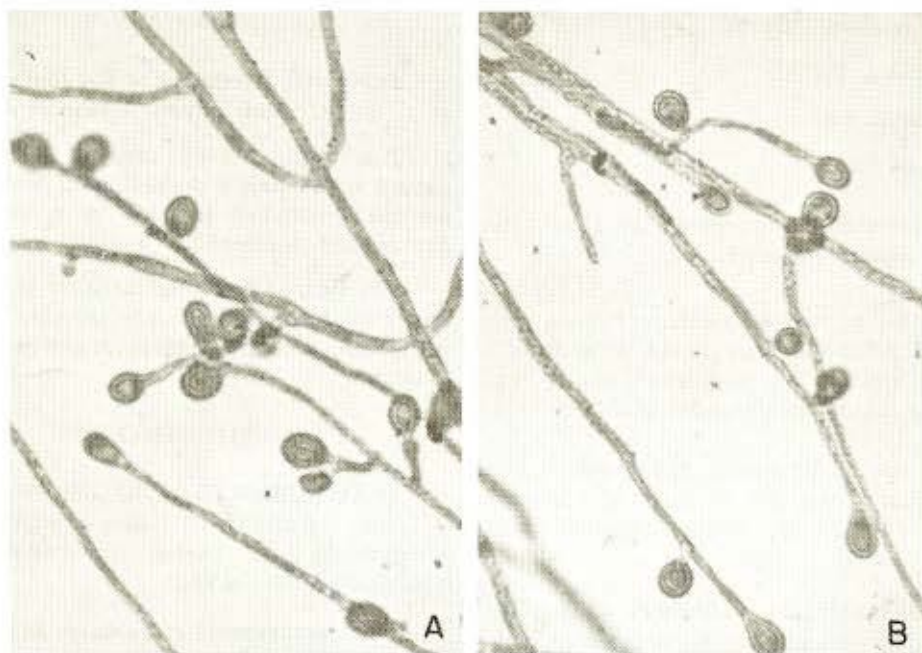


Fig. 2 — A-B) *Petriellidium boydii*. Aspectos micromorfológicos. Cultivo em lâmina. 1000 X

com luzes amplas, patentes e congestionadas. Denso e difuso infiltrado inflamatório, representado por linfócitos, plasmócitos e macrófagos está presente, observando-se, ainda, numerosos neutrófilos íntegros, plócitos, isolados ou agrupados. Em um dos fragmentos a exsudação neutrofílica é particularmente intensa, com plócitos em mistura a material fragmentado, necrótico e restos nucleares, envolvendo integralmente densa massa de fungos. Colorações pela prata (Gomori) demonstram numerosos grãos, característicos de eumicetoma (Fig. 1 — B, C, D).

#### TRATAMENTO E EVOLUÇÃO

Na fase de investigação, o paciente recebeu apenas terapêutica sintomática, com ácido acetil-salicílico (4 g por dia), com melhora do quadro artrítico. Após 8 dias, devido à intolerância gástrica suspendeu-se o medicamento. Passou, então, a ser tratado com Indometacina (75 mg por dia), persistindo a melhora do quadro articular.

Posteriormente, começou a apresentar surtos de fistulização, inicialmente no local da biópsia. Isolado o agente, foi então instituída terapêutica com ketoconazol (derivado imida-

zólico) — 200 mg, duas vezes ao dia, apresentando nitida melhora, tanto do ponto de vista artrítico, como dos períodos de fistulização, após 45 dias de tratamento. O paciente continua em observação.

#### DISCUSSÃO

*Petriellidium boydii*, forma imperfeita (= *Monosporium apiospermum*) tem sido no Brasil, o agente etiológico mais frequentemente isolado de eumicetomas.

Reverendo a literatura sobre o assunto, verificamos por ordem cronológica, as seguintes observações registradas em nosso meio:

- 1) Magalhães<sup>10</sup> e Linhares<sup>7</sup>  
Trata-se de um mesmo caso, estudado inicialmente por PEDRO SEVERIANO DE MAGALHÃES<sup>10</sup>, em nota prévia, motivo de tese de doutorado de seu discípulo, DEMÓCRITO DE VASCONCELLOS LINHARES<sup>7</sup>;
- 2) Fonseca Filho & Arêa Leão<sup>2</sup>;
- 3) Arêa Leão & Lôbo<sup>1</sup>;
- 4) Aroeira Neves<sup>2</sup>;
- 5) Magalhães & Aleixo<sup>11</sup>;

- 6) Lacaz & Fava Netto<sup>5</sup>;
- 7) Sampaio & col.<sup>16</sup>;
- 8) Londero & col.<sup>8</sup>;
- 9) Lacaz & col.<sup>6</sup>.

O presente caso corresponde ao décimo da literatura médica brasileira.

Dos casos relatados, quatro pacientes procediam do Estado de São Paulo, dois de Minas Gerais, dois do Rio de Janeiro, um de Pernambuco e um do Rio Grande do Sul.

A localização foi sempre podal, sendo sete no sexo masculino e três no feminino. Em nenhum dos pacientes foi obtida, em cultura, a forma sexuada do fungo.

A infecção humana, quando de localização podal, é adquirida através de ferimentos causados por espinhos, galhos de árvores, pregos etc., permitindo a penetração e implantação na derme do microrganismo presente no solo. *Petriellidium boydii*, em seu estado assexuado, já foi isolado em nosso meio de amostras de solo (Brasil Central) por ROGER & BENEKE<sup>15</sup>.

Nos trabalhos de FONSECA FILHO & ARÊA LEÃO<sup>3</sup>, LACAZ & FAVA NETTO<sup>5</sup>, LACAZ & col.<sup>6</sup> e LONDERO & col.<sup>8</sup> esses Autores destacam nos casos de micetomas eumicóticos a escassa secreção que flui das fistulas, bem como o reduzido número de grãos parasitários.

Em 1977, HAYDEN & col.<sup>4</sup> registraram um caso de artrite do joelho provocada por *Monosporium apiospermum* em menino de seis anos e tratado com injeções intra-articulares de anfotericina B. Com esse tratamento houve remissão do processo.

No caso por nós tratado, empregamos o ketoconazol, novo derivado imidazólico, que vem sendo utilizado com bons resultados em várias micoses profundas, bem como em infecções crônicas e extensas provocadas por dermatófitos.

Alguns aspectos relacionados à farmacologia e aplicações clínicas do ketoconazol, podem ser apreciados em recente trabalho de NEGRONI & GALIMBERTI<sup>13</sup>.

## SUMMARY

### Eumycotic mycetoma of the foot caused by *Petriellidium boydii*. A case report.

The tenth proven case of eumycetoma caused by *P. boydii* occurring in Brazil is reported. It affected the foot of a male, from Araraquara, State of São Paulo.

The fungus has been isolated through its imperfect form. Ketoconazol therapy has been successful, showing clinical improvement after 45 days.

## AGRADECIMENTOS

Ao Dr. ALBERTO HORÁCIO PETTINATI, do Departamento de Patologia da Faculdade de Medicina da U.S.P., nossos agradecimentos pela descrição histopatológica.

## REFERENCIAS BIBLIOGRÁFICAS

1. ARÊA LEÃO, A. E. & LÔBO, J. — Micetoma podal de grãos brancos. *Acremonia lutzi* n. sp. Acta Med. 4: 211-221, 1939.
2. AROEIRA NEVES, J. — Contribuição ao estudo dos micetomas em Minas Gerais, Brasil. Maduromicetoma podálico pelo *Monosporium apiospermum* SACCARDO, 1911. Rev. Brasil. Biol. 2: 305-316, 1942.
3. FONSECA FILHO, O. & ARÊA LEÃO, A. E. — Sobre o *Seedsporium apiospermum* cogumelo produtor de micetomas na Itália e no Brasil. Sciencia Med. 5: 536-540, 1927.
4. HAYDEN, G.; LAPP, C. & LODA, F. — Arthritis caused by *Monosporium apiospermum* treated with intrarticular amphotericin B. Am. J. Dis. Child. 131: 927, 1977.
5. LACAZ, C. da S. & FAVA NETTO, C. — Contribuição para o estudo dos agentes etiológicos da maduromicose. Folia Clin. Biol. 21: 413-432, 1954.
6. LACAZ, C. da S.; MELHEM, M. S. C. & CUCE, L. C. — Maduromicose podal por *Petriellidium boydii*. Registro de um caso. Rev. Hosp. Clín. Fac. Med. São Paulo 32: 244-247, 1977.
7. LINHARES, D. V. — Sobre um caso de clínica cirúrgica (*Mycetoma podal*). [Tese]. Rio de Janeiro, Faculdade Nacional de Medicina, 1917.
8. LONDERO, A. T.; RAMOS, C. D. & MARTINS, A. R. — Micetoma por *Monosporium apiospermum*. Rev. Inst. Med. trop. São Paulo 15: 431-433, 1973.
9. MACKINNON, J. E. — Los agentes de maduromicosis de los generos: *Monosporium*, *Allescheria*, *Cephalosporium*.

ROCHA, O. M. da; LACAZ, C. da S.; PORTO, E.; HEINS, E. M.; SCHAF, S.; HIROSE-PASTOR, E. & COSSERMELLI, W. — Mictoma articular por *Petriellidium boydii*. Registro de um caso. *Rev. Inst. Med. trop. São Paulo* 22: 24-29, 1980.

- rium y otros di dudosa identidad. *An. Fac. Med. Montevideo* 36: 153-180, 1951.
10. MAGALHÃES, P. S. — Um caso de mictoma podal de grãos branco-amarelados. *An. Policlin. Geral (Rio)* 3: 151-158, 1916.
  11. MAGALHÃES, O. & ALEIXO, H. B. — Ensaio de micologia. *Mem. Inst. Oswaldo Cruz* 44: 687-709, 1946.
  12. MALLOCH, D. — New concepts in the *Microascaceae* illustrated by two new species. *Mycologia* 62: 727-739, 1970.
  13. NEGRONI, R. & GALIMBERTI, R. — Farmacologia del Ketoconazol (R 41.400). *Rev. Argent. Micologia* 2: 29-30, 1979.
  14. RIPPON, J. W. & CARMICHAEL, J. W. — Petriellidiosis (Allescheriosis): four unusual cases and review of literature. *Mycopathologia* 58: 117-124, 1976.
  15. ROGER, A. L. & BENEKE, E. S. — Human pathogenic fungi recovered from Brazilian soil. *Mycopath. et Mycol. Appl.* 22: 15-20, 1964.
  16. SAMPAIO, S. A. P.; LACAZ, C. da S.; FAVA NETTO, C. & WOLLNER, N. — Maduromykose des Fußes durch *Monosporium apiospermum*. *Münch. Med. Wochenschr.* 98: 1041-1043, 1956.

Recebido para publicação em 21/9/1979.