

## Registro de casos

### CENUROSE CEREBRAL

#### A propósito de um caso humano

Fernando M. A. CORRÊA<sup>(1)</sup>, FRANCISCO FERRIOLLI Filho<sup>(1)</sup>,  
Sylvio FORJAZ<sup>(2)</sup> e Nelson MARTELLI<sup>(3)</sup>

#### RESUMO

Os autores relatam um caso de cenurose cerebral humana, possivelmente o primeiro descrito na América do Sul. Revendo a literatura sobre o assunto encontram 36 casos publicados: 15 localizados no cérebro, 1 na medula, 3 no globo ocular e 17 no subcutâneo ou músculos. Discutem as dificuldades existentes para se chegar a um diagnóstico específico do parasita e atribuem o parasitismo deste caso à larva de *Multiceps multiceps* (LESKE, 1870), HALL, 1910.

#### INTRODUÇÃO

Afora dois casos de validade dúbia (ROLFINKE, 1656 e KLENCKE, 1844) citados por TURNER & LEIPER<sup>27</sup>, parece que apenas trinta e seis casos de cenurose humana são assinalados na literatura médica. Desses casos, 15 são de localização cerebral, 1 de localização medular, 3 oculares e 17 de localização subcutânea ou muscular.

Os casos de localização cerebral, medular e ocular são todos considerados como produzidos por larvas de *Multiceps multiceps*: CLAPHAM<sup>10</sup>; ROGER, SAUTET & PAILLAS<sup>25</sup>; BUCKLEY<sup>8</sup>; JOHNSTONE & JONES<sup>18</sup>; BECKER & JACOBSON<sup>2, 3</sup> (4 casos); RANQUE & NICOLI<sup>23</sup>; WATSON & LAURIE<sup>28</sup> (2 casos); BERTRAN *et al.*<sup>4</sup>; RAPER & DOCKERAY<sup>24</sup> (2 casos); EPSTEIN, PROCTOR & HEINZ<sup>13</sup>.

FAIN & col.<sup>14</sup>, entretanto, tendo encontrado *Multiceps brauni* com localização cerebral em um rato, na África, põem em dúvida a classificação de *M. multiceps* feita por BECKER & JACOBSON<sup>2</sup>, baseados na localização do cenuro, e acham que os 4 casos destes autores, assinalados na África do Sul, são devidos a *M. brauni*.

Aceitando-se esse ponto de vista teríamos 11 casos produzidos por *Multiceps multiceps* e 4 por *Multiceps brauni*, todos de localização cerebral.

Exceção feita de um caso (CANNON<sup>9</sup>), em que o parasito não foi identificado, os casos de cenurose com localização subcutânea ou muscular são considerados como produzidos pelas larvas dos seguintes tenídeos: em um

(1) Assistentes do Departamento de Parasitologia (Prof. Dr. Mauro Pereira Barretto) da Faculdade de Medicina de Ribeirão Preto, U.S.P.

(2) Chefe da Disciplina Neurocirurgia do Departamento de Cirurgia (Prof. Dr. R. Ferreira-Santos) da Faculdade de Medicina de Ribeirão Preto, U.S.P.

(3) Assistente de Neurocirurgia do Departamento de Cirurgia (Prof. Dr. R. Ferreira-Santos) da Faculdade de Medicina de Ribeirão Preto, U.S.P.

caso por *Multiceps glomeratus*: TURNER & LEIPER<sup>27</sup>; em sete casos por *Multiceps serialis*: TARAMELLI & DUBOIS<sup>26</sup>; BONNAL, JOYEUX & BOSCH<sup>5</sup>; BRUMPT, DUVOIR & SAINTON<sup>7</sup>; HARANT & MIDROUILLET<sup>17</sup>; RAPER & DOCKERAY<sup>24</sup> (3 casos); e em oito casos por *Multiceps brauni*: FAIN *et al.*<sup>14</sup>.

O caso de *M. glomeratus* foi assim classificado por TURNER & LEIPER<sup>27</sup> porque a forma e o tamanho dos ganchos correspondiam aos de um espécime designado *M. glomeratus* por RAILLIET & HENRY<sup>21</sup>. No mesmo ano da publicação do trabalho de TURNER & LEIPER, entretanto, o próprio RAILLIET & MARULLAZ<sup>22</sup> admitiam que o tamanho estabelecido anteriormente para os ganchos de *M. glomeratus* fôra incorreto devido a um erro de cálculo e deveria ser aumentado. A posição sistemática do cenuro de TURNER & LEIPER<sup>27</sup>, por conseguinte foi abalada e parece que não deve ser considerado como *M. glomeratus*. Aliás, BONNAL, JOYEUX & BOSCH<sup>5</sup> sugerem que este caso se assemelha a *M. radians* encontrado por eles em um rato de laboratório.

TARAMELLI & DUBOIS<sup>26</sup> descrevendo um caso do Congo Belga, consideraram-no semelhante a *M. serialis*; entretanto, BAYLIS<sup>1</sup> após reexaminar o material, não concordou com a classificação feita por aqueles autores, mas não classificou o material.

CANNON<sup>9</sup>, na Nigéria, também não conseguiu identificar o parasito no caso descrito por êle.

FAIN & col.<sup>14</sup> dizem que TARAMELLI & DUBOIS<sup>26</sup> haviam aproximado a sua espécie de *M. glomeratus*, o que não nos parece correto; após reestudar o material deste caso aqueles autores afirmam que se trata certamente de *M. brauni*. Ainda FAIN & col.<sup>14</sup> acham que os outros dois casos descritos no norte da Nigéria (TURNER & LEIPER<sup>27</sup> e CANNON<sup>9</sup>) não devem ser identificados como *M. glomeratus*. Entretanto, a nosso ver tal não ocorreu, porquanto TURNER & LEIPER identificaram seu material como *M. serialis* e CANNON não classificou o parasito.

Por outro lado, CLAPHAM<sup>11</sup> estudando o tamanho total e as proporções dos grandes ganchos das 14 supostas espécies de *Multiceps* conclui que: 1) o gênero não contém mais que seis espécies, v. g., *multiceps*, *radians*, *twitchelli*, *gaigeri*, *macracantha* e *otomys*; 2) que *Multiceps multiceps* compreende as espécies anteriormente denominadas *multiceps*, *serialis*, *glomeratus*, *packi*, *spalacis*, *clavifer*, *polytuberculosis*, *lemuris* e *ramosus*.

A localização das formas larvais que justificava o diagnóstico de *Multiceps multiceps* para os cenuros encontrados no cérebro parece-nos ter valor muito relativo em vista das observações de FAIN<sup>13</sup> que encontrou cenuros de *M. brauni* no cérebro de um rato.

O tipo do cisto — unilocular em *M. multiceps* e multilocular ou diverticulado ou ramificado em *M. serialis* — que também permitira confirmar o diagnóstico de *M. multiceps* nos 3 casos descritos até 1942, todos uniloculares, não mais pode ser usado pois, ROGER, SAUTET & PAILLAS<sup>25</sup> descreveram o primeiro cisto cerebral multilocular e dos oito cistos descritos a partir de então, sete foram multiloculares. Por outro lado, dos 16 cistos de localização não nervosa até agora descritos, todos são uniloculares, exceto 2 (BONNAL *et al.*<sup>5</sup> e RAPER & DOCKERAY<sup>24</sup>).

Parece-nos válido o ponto de vista expresso por CLAPHAM<sup>11</sup>, de que *M. multiceps* tem uma grande multiplicidade de hospedeiros e uma distribuição geográfica muito larga, o cenuro podendo ocorrer no sistema nervoso central, no tecido conjuntivo intermuscular, na cavidade abdominal, na pleura e no pericárdio de diferentes hospedeiros intermediários.

Do que foi dito e aceitando-se a redução de espécies estabelecida por CLAPHAM<sup>11</sup>, acreditamos poder concluir que os casos de localização subcutânea ou muscular, seriam produzidos por *M. multiceps* (8 casos), *Multiceps brauni* (8 casos) e em um caso (CANNON<sup>9</sup>) não foi feita a identificação do parasito.

Por outro lado, como já dissemos, os casos de localização medular (1 caso) e ocular (3 casos) são todos atribuídos a *Multiceps*

*multiceps*, e os de localização cerebral a *Multiceps multiceps* (11 casos) e a *Multiceps brauni* (4 casos).

Na literatura brasileira a única referência que encontramos sobre o assunto foi o trabalho de PINTO & ALMEIDA<sup>20</sup>, em que relatam o encontro da forma larvária de *M. multiceps* no cérebro de carneiro e a obtenção do parasito adulto em cão por Z. VAZ.

Resolvemos por isto trazer à publicação o presente caso:

#### OBSERVAÇÃO

I. U. B. — RG: 20.539, 42 anos, sexo feminino, branca, brasileira, casada, doméstica, procedente de Batatais, apresentou-se à consulta de Neurocirurgia do Hospital das Clínicas de Ribeirão Preto no dia 14/6/61, contando a seguinte história corroborada por pessoas da família. Vinha apresentando aproximadamente há 10 anos crises convulsivas que, iniciando-se no membro superior esquerdo (fase tônica e clônica), sofriam a seguir generalização, com perda de consciência. A despeito da medicação (barbituratos e hidantoinatos), a frequência das crises não apresentou tendência a diminuir. Nos últimos quatro anos queixava-se de tinido e diminuição lentamente progressiva da audição à esquerda, sintomas estes que se agravaram bastante de oito meses até a data do exame. Data dessa época também o aparecimento de uma perturbação passageira e periódica da motilidade e da linguagem: fica por alguns minutos sem poder se movimentar nem falar, embora sem qualquer diminuição do estado de consciência.

Havia notado ainda, no último mês que precedeu seu atendimento neste Hospital, formigamentos persistentes na hemiface esquerda, propagados às vezes para a região cervical e espádua do mesmo lado e queixava-se de cefaléia intensa (incluindo nuca), intermitente, não pulsátil, desacompanhada de náuseas, vômitos, distúrbios visuais, etc.

Na pesquisa sobre antecedentes mórbidos pessoais e familiares, apuramos que sempre fôra sã até início da moléstia atual. Operada de catarata no olho esquerdo há 4 anos. Marido portador de teníase. Quanto aos hábitos de vida, morou sempre em fazenda, alimentando-se de verduras de horta própria, adubada com esterco animal. Bebia água de fonte. A habitação não possuía instalações sanitárias. Exonerações eram postas em solo não tratado, nas imediações da horta. Não possuía animais domésticos como cachorro e gato, mas vários das vizinhanças frequentavam o ambiente doméstico.

O exame físico geral e especial dos vários aparelhos, excluindo-se o Sistema Nervoso, nada revelou de anormal, exceto deformação pupilar esquerda pós-operatória. O exame neurológico por sua vez, revelou também apenas hipoestesia tátil, térmica e dolorosa à esquerda, na hemiface, na região cervical, supra-clavicular e espádua; edema papilar bilateral e diminuição acentuada da acuidade auditiva aérea e óssea à esquerda.

Submetida a exames subsidiários de rotina (urina, hematológico, parasitológico de fezes, uréia no sangue), revelaram-se estes negativos. O exame de líquido céfalo-raquídeo (30 de junho) (punção lombar deitada). Pi: 15; límpido incolor; citologia: 6,2/mm<sup>3</sup>; hemácias: 560/mm<sup>3</sup>; Proteínas totais: 17 mg%; reações das globulinas: negativas; cloretos: 737 mg%; glicose: 62 mg%; reação de fixação do complemento para cisticercose **positiva**.

O exame radiológico simples do crânio nas posições de perfil e ântero-posterior axial e oblíqua revelaram apenas alterações destrutivas graves da sela turca, sobretudo em clivóides posteriores e dorso selar, mas também o assoalho que aparece afundado, descontinuo e o radiologista reconheceu mesmo a presença de sombras de maior densidade radiológica no interior da sela.

O eletroencefalograma (27/6/61) realizado em condições técnicas pouco satisfatórias pela falta de cooperação da paciente, revelou: «Atividade elétrica cerebral de repouso evidenciando raros surtos de desorganização do ritmo de base em F8, T4 e T6. A ativação pela hiperpnéia trouxe o aparecimento de ondas sharp de projeção em F8, T4 e T6. Conclusão: EEG de repouso e ativado pela hiperpnéia evidenciando sinais de foco convulsivo profundo no lobo temporal direito». (Dr. Mário Martinez — Assistente da Clínica Neurológica).

Com suspeita diagnóstica de cisticercose, forma ventricular e cisternal (4.<sup>o</sup> ventrículo e cisterna magna) foi submetida em 4/7/61 à pneumoventriculografia central. Através de uma perfuração craniana para-mediana direita, juxta coronariana, cateterizamos o ventrículo lateral dêsse lado e pelo buraco de Monro encaminhamos uma sonda de Nelaton n.<sup>o</sup> 9 para a luz do 3.<sup>o</sup> ventrículo. Extraíndo certo volume de líquido dessa cavidade e substituindo-o por igual volume de ar foram os clichês radiográficos tomados logo a seguir, em posição de perfil e pótero-anterior oblíqua (Towne). Nas imagens obtidas verificamos em perfil: «Dilatação acentuada da luz do 3.<sup>o</sup> ventrículo. Forma globosa dos recessos quiasmático e infundibuliforme que se projetam no interior da cavidade selar. Da imagem do aqueduto só foi vista a parte mais alta, mais cranial. Não foi identificada imagem do 4.<sup>o</sup> ventrículo. Na projeção de Towne:

imagem do 3.º ventrículo e do aqueduto (parte mais alta) globosas, dilatadas na linha mediana.

Com diagnóstico ventriculográfico de obstrução parasitária (cisticercótica) aqueductal alta, foi a paciente cêrca de 23 dias após, submetida a craniotomia da fossa posterior em posição sentada, por via de acesso mediana. Exposta a cisterna magna, quando seccionamos a aracnóide espessada e leitosa, verificamos no seu interior uma grande vesícula de forma irregular ocupando inclusive os recessos laterais da cisterna em sua transição para a cisterna pré-bulbar. O aspecto macroscópico era grosseiramente idêntico ao da cisticercose racemosa e como tal foi por nós tomada. Nas tentativas de extração dessa vesícula, tivemos porém a impressão que as aderências da mesma eram menos firmes que as habitualmente encontradas nos casos de cisticercose. O material foi por isso extirpado com facilidade. O orifício de Magendie não se achava ocluído por processo inflamatório ou vesículas parasitárias. A cavidade do 4.º ventrículo de volume normal, tampouco abrigava vesículas, entretanto o trânsito líquórico apresentava-se bloqueado entre os ventrículos laterais e o 4.º. Praticamos por isso sondagens do aqueduto de Sylvius que se mostrou obstruído em sua porção cranial. Vencida delicadamente essa resistência obstrutiva por sondagem e alargada a seguir com sondas de Nelaton de calibre progressivamente maior, restabelecemos a fluência normal do trânsito e a ferida operatória foi fechada.

O pós-operatório imediato foi sem alterações, e praticamente afebril. Os sintomas que constituíram a queixa (cefaléia, sobretudo, e parcialmente a própria hipoacusia) cederam.

Teve alta no dia 7/8/61 em excelentes condições, porém, 10 dias depois estava novamente com dores de cabeça, vômitos e uma saliência da cicatriz na região occipital com flutuação às manobras palpatórias, identificada logo como uma pseudomeningocele. Líquido extraído por punção dessa pseudo-meningocele revelou-se xantocrômico. O exame neurológico da paciente mostrava além de um recrudescimento do edema papilar, síndrome de Parinaud.

Praticada uma trepanação occipital E injetamos na cavidade do ventrículo lateral desse lado 1 ml de fenosulfonaftaleína, corante este que não foi identificado em amostras sucessivas de líquido extraído da pseudo-meningocele, nem da região lombar. Confiando na decompressão intracraniana resultante da retirada de grande volume de LCR por essa perfuração e logo após este ato, deixamos a doente para ser reoperada na manhã seguinte, porém nesta noite entrou em estado de hipertensão intracraniana aguda, com apnéia, da qual não se recuperou mesmo após repetidas evacuações líquóricas supra-tentoriais. Na necrópsia (28/8/61) verificamos

além de oclusão total do buraco de Magendie por aderências inflamatórias pós-operatórias (causa mortis), encontramos ainda na região das cisternas basais uma placa espessa de exsudatos e fibrina aderentes a nervos cranianos, ao tronco cerebral e hipotálamo, no seio da qual reconhecemos uma outra vesícula parasitária, que ao exame revelou-se com as mesmas características da que precedentemente havia sido retirada durante a operação da cisterna magna.

Em nosso caso o cisto era constituído por vários divertículos intercomunicantes e de tamanhos diversos, de paredes finas, esbranquiçadas, translúcidas, permitindo visualizar no seu interior, acoladas à parede, grande número de pequenas vilosidades esféricas ou ovóides e de tamanho variável, medindo as maiores até 0,5 cm de diâmetro.

Em duas destas vilosidades retiradas, depois de devidamente tratadas, pudemos evidenciar dois escóleces degenerados com as respectivas coroas de acúleos. Ambas eram constituídas de 28 ganchos, sendo 14 pequenos e 14 grandes, de tamanho variando nos grandes de 168 — 192  $\mu$ , média de 178,8  $\mu$  e nos pequenos de 124 — 132  $\mu$ , média de 127,7  $\mu$ .

Se bem concordemos com a opinião de CLAPHAM<sup>12</sup> segundo a qual, apesar de sua natureza quitinosa, os ganchos não sejam inteiramente satisfatórios para o diagnóstico específico, parece-nos que estas estruturas são ainda os elementos mais fidedignos para o diagnóstico específico.

As dimensões dos ganchos dos escóleces do cenuro por nós encontrado aproximam-se das medidas apresentadas por *Multiceps gigeri* HALL, 1916.

Entretanto, considerando-se que NAGATY & EZZAT<sup>19</sup> estudando detalhadamente a morfologia de cestóides obtidos de cão, ao qual havia sido dado um cenuro, comparando o material com as descrições de *Multiceps multiceps* e de *Multiceps gigeri* concluem pela identidade das duas espécies, acreditamos poder identificar, ao menos tentativamente, o cenuro por nós encontrado como *Multiceps multiceps* (LESKE, 1870), HALL, 1910.




Fig. 1 — Cisto parasitário aberto para mostrar as vilosidades existentes no seu interior.

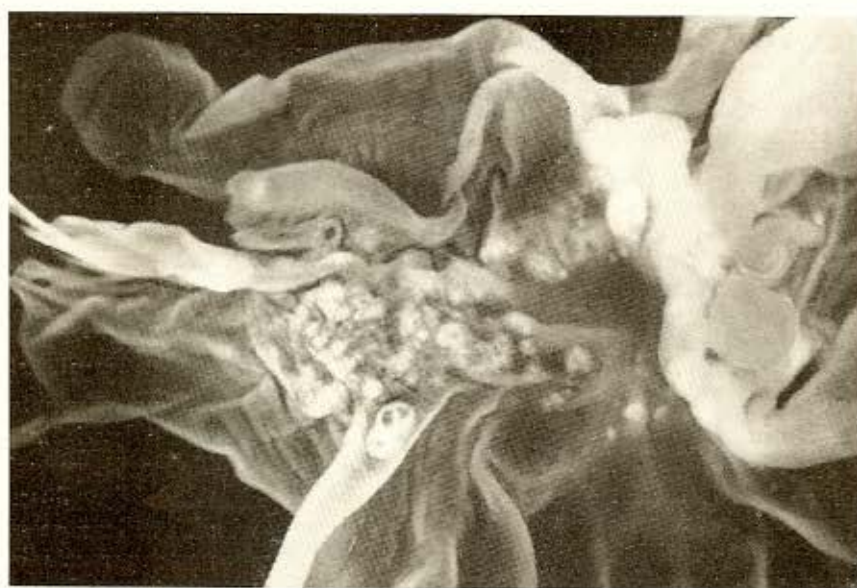


Fig. 2 — A mesma peça vista em maior aumento.

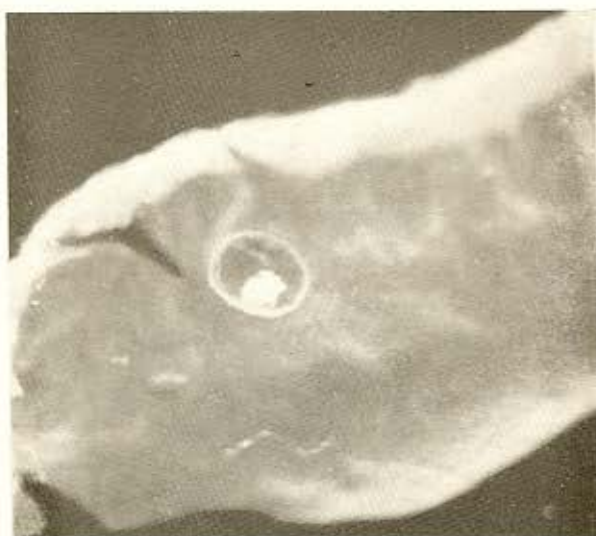

Fig. 3 — Uma das vilosidades mostrando, no seu interior, uma formação densa que corresponde ao escólice.



Fig. 4 — Escólice parcialmente degenerado, mostrando ainda a coroa de acúleos.

SUMMARY

*Cerebral coenurosis: report of a humane case.*

A case of human cerebral coenurosis, possibly the first described in South America is recorded. A review of the literature on the subject is made showing thirty six pu-

blished cases: fifteen with cerebral localization, one in the spinal cord, three within the globe of the eye and seventeen in the parietal tissues of the body.

After a discussion of the difficulties in making a specific diagnosis of the parasite, the present case is attributed to the parasitism by the larva of *Multiceps multiceps* (LESKE, 1870), HALL, 1910.

Relação dos casos de cenurose humana registrados na literatura

Autor	País	Sexo	Localização	Identificação
Brumpt, 1913	França	Masc.	cerebral	<i>M. multiceps</i>
Turner & Leiper, 1919	África	Masc.	muscular	<i>M. glomeratus</i>
Taramelli & Dubois, 1931	África	Fem.	subcutâneo	<i>M. serialis</i>
Bonnal, Joyeux & Bosch, 1933	França	Fem.	subcutâneo	<i>M. serialis</i>
Brumpt, Duvoir & Sainton, 1934	França	Fem.	subcutâneo	<i>M. serialis</i>
Spencer, 1936	África		cerebral	<i>M. multiceps</i>
Cluver, 1941	África	Fem.	cerebral	<i>M. multiceps</i>
Clapham, 1941	Inglaterra	Masc.	cerebral	<i>M. multiceps</i>
Cannon, 1942	África	Masc.	muscular	?
Parkinson, 1942	Inglaterra		cerebral	<i>M. multiceps</i>
Roger, Sautet & Paillas, 1942	França	Fem.	cerebral	<i>M. multiceps</i>
Buckley, 1947	Inglaterra	Fem.	medular	<i>M. multiceps</i>
Harant & Midrouillet, 1949	França	Masc.	muscular	<i>M. serialis</i>
Johnstone & Jones, 1950	U.S.A.	Masc.	cerebral	<i>M. multiceps</i>
Becker & Jacobson, 1951	África	Masc.	cerebral	<i>M. multiceps</i>
Becker & Jacobson, 1951	África	Masc.	cerebral	<i>M. multiceps</i>
Becker & Jacobson, 1951	África	Masc.	cerebral	<i>M. multiceps</i>
Ranque & Nicoli, 1955	França	Masc.	cerebral	<i>M. multiceps</i>
Watson & Laurie, 1955	África	Fem.	cerebral	<i>M. multiceps</i>
Watson & Laurie, 1955	África	Masc.	cerebral	<i>M. multiceps</i>
Fain et al., 1956	África	Fem.	subcutâneo	<i>M. brauni</i>
Fain et al., 1956	África	Fem.	subcutâneo	<i>M. brauni</i>
Fain et al., 1956	África	Fem.	subcutâneo	<i>M. brauni</i>
Fain et al., 1956	África	Masc.	subcutâneo	<i>M. brauni</i>
Fain et al., 1956	África	Masc.	subcutâneo	<i>M. brauni</i>
Fain et al., 1956	África	Masc.	subcutâneo	<i>M. brauni</i>
Fain et al., 1956	África	Masc.	subcutâneo	<i>M. brauni</i>
Fain et al., 1956	África	Masc.	subcutâneo	<i>M. brauni</i>
Bertrand & col., 1956	França	Masc.	cerebral	<i>M. multiceps</i>
Raper & Dockerray, 1956	África	Fem.	cervical	<i>M. serialis</i>
Raper & Dockerray, 1956	África	Fem.	subcutâneo	<i>M. serialis</i>
Raper & Dockerray, 1956	África	Masc.	ocular	<i>M. multiceps</i>
Raper & Dockerray, 1956	África	Fem.	subcutâneo	<i>M. serialis</i>
Raper & Dockerray, 1956	África	Fem.	ocular	<i>M. multiceps</i>
Epstein, Proctor & Heinz, 1959	África	Fem.	ocular	<i>M. multiceps</i>

REFERÊNCIAS

1. BAYLIS, H. A. — On a coenurus from man. Trans. Roy. Soc. trop. Med. & Hyg. 25:275-280, 1932.
2. BECKER, B. J. P. & JACOBSON, S. — Infestation of the human brain with *Coenurus cerebralis*: a report of three cases. Lancet 261:198-202, 1951.
3. BECKER, B. J. P. & JACOBSON, S. — Infestation of the human brain with *Coenurus cerebralis*: report of a fourth case. Lancet 261:1202-1204, 1951.
4. BERTRAND, I.; CALLOT, J.; TERRASSE, J.; JANNY, P. & PÉROL, E. — A propos d'un nouveau cas de cénurose cérébrale. Presse méd. 64:333-335, 1956.
5. BONNAL, G.; JOYEUX, C. & BOSCH, P. — Un cas de cénurose humaine due à *Multiceps serialis* (Gervais). Bull. Soc. Path. éxot. 26:1060-1071, 1933.
6. BRUMPT, E. — Précis de parasitologie. 6e. éd. Paris, Masson, 1949.
7. BRUMPT, E.; DUVOIR, M. E. & SAINTON, J. — Un cas humain du au *Coenurus serialis*, parasite habituel des lapins et des lièvres. Ann. Parasitol. hum. et comp. 12: 371-383, 1934.
8. BUCKLEY, J. J. C. — *Coenurus* from human spinal cord. Trans. Roy. Soc. trop. Med. & Hyg. 41:7, 1947.
9. CANNON, D. A. — A case of human infection with a species of *Coenurus*. Ann. trop. Med. & Parasitol. 36:32-34, 1942.
10. CLAPHAM, P. A. — An English case of *Coenurus glomeratus*. J. Helminthol. 19: 84-86, 1941.
11. CLAPHAM, P. A. — On identifying *Multiceps* spp. by measurement of large hook. J. Helminthol. 20:31-40, 1942.
12. EPSTEIN, E.; PROCTOR, N. S. & HEINZ, H. J. — Intraocular coenurus infestation. South African med. J. 33:602-604, 1959.
13. FAIN, A. — Cénurose chez l'homme et les animaux due à *Taenia brauni* Setti au Congo Belge et au Ruanda-Urundi. I. La cénurose chez les animaux sauvages, avec existence de localisations cérébrales. Ann. Soc. belge Méd. trop. 36:673-677, 1956.
14. FAIN, A.; DENISOFF, N.; HOMANS, L.; QUESTIAUX, G.; VAN LAERE, L. & VINCENT, M. — Cénurose chez l'homme et les animaux due à *Taenia brauni* Setti au Congo Belge et au Ruanda-Urundi. II. Rélation de huit cas humains. Ann. Soc. belge Méd. trop. 36:679-696, 1956.
15. FAUST, E. C. & RUSSELL, P. F., ed. — Craig and Faust's Clinical parasitology. 6th ed. Philadelphia, Lea & Febiger, 1958.
16. HALL, M. C. — A new and economically important tapeworm, *Multiceps gaigeri* from the dog. J. Amer. vet. med. Ass. 50:214-223, 1916.
17. HARANT, H. & MIDROUILLET, Mme. — Sur un nouveau cas de cénurose humaine. Bull. Soc. Path. éxot. 32:370-371, 1949.
18. JOHNSTONE, H. C. & JONES, O. W. — Cerebral coenurosis in an infant. Amer. J. trop. Med. 30:431-441, 1950.
19. NAGATY, H. F. & EZZAT, M. A. E. — On the identity of *Multiceps multiceps* (Leske, 1780), *M. gaigeri* Hall, 1916, and *M. serialis* (Gervais, 1845), with a review of these and similar forms in man and animal. Proc. helminthol. Soc. Washington 13:33-44, 1946.
20. PINTO, C. F. & ALMEIDA, J. L. Sinopse dos helmintos dos animais domésticos do Brasil. Campo 6:54-63, 1935.
21. RAILLIET, A. & HENRY, A. — Sur un cénure de la gerbille à pieds velus. Bull. Soc. Path. éxot. 8:173-177, 1915.
22. RAILLIET, A. & MARULLAZ, M. — Sur un cénure nouveau du bonnet chinois (*Macacus sinicus*). Bull. Soc. Path. éxot. 12: 223-228, 1919.
23. RANQUE, J. & NICOLI, R. N. — Considérations parasitologiques sur la cénurose cérébrale, à propos d'un nouveau cas. Ann. Parasitol. hum. et comp. 30:22-42, 1955.
24. RAPER, A. B. & DOCKERAY, G. C. — *Coenurus* cysts in man: 5 cases from East Africa. Ann. trop. Med. & Parasitol. 50: 121-128, 1956.
25. ROGER, H.; SAUTET, J. & PAILLAS, J. E. — Un cas de cénurose de la fosse cérébrale postérieure. Rev. neurol. 74:319-321, 1942.
26. TARAMELLI, N. & DOUBOIS, A. — Un cas de coenurose chez l'homme. Ann. Soc. belge Méd. trop. 11:151-154, 1931.
27. TURNER, M. & LEIPER, R. T. — On the occurrence of *Coenurus glomeratus* in man in West Africa. Trans. Roy. Soc. trop. Med. & Hyg. 13:23-24, 1919.
28. WATSON, K. C. & LAURIE, W. — Cerebral coenuriasis in man. Lancet 269:1321-1322, 1955.

Recebido para publicação em 18 dezembro 1961.