Rev. Latino-Am. Enfermagem
2022;30:e3692
DOI: 10.1590/1518-8345.5786.3692
www.eerp.usp.br/rlae

RLAE
Revista Latino-Americana de Enfermagem

Artículo Original

Efectos de la fotobiomodulación (láser de 660 nm) sobre la extravasación de antraciclinas: estudio experimental*

Karina Alexandra Batista da Silva Freitas[1]
https://orcid.org/0000-0002-3413-8468
Eliana Maria Minicucci[1]
https://orcid.org/0000-0002-4664-6929
Valéria Flávia Batista da Silva[2]
https://orcid.org/0000-0001-5784-9265
Benedito Donizete Menozzi[3]
https://orcid.org/0000-0001-5393-5799
Hélio Langoni[3]
https://orcid.org/0000-0001-5127-0762
Regina Célia Popim[1]
https://orcid.org/0000-0001-8341-1590

Destacados: (1) El uso de fotobiomodulación demostró ser eficaz en la extravasación de doxorrubicina. **(2)** La fotobiomodulación puede considerarse un posible antídoto contra la extravasación. **(3)** Favorece una mejor calidad de vida del paciente, al disminuir la formación de lesiones. **(4)** No tiene efectos nocivos en el cuerpo como algunos medicamentos. **(5)** Terapia de bajo costo en comparación con otros antídotos.

Objetivo: investigar el efecto del uso de diferentes agentes (hialuronidasa tópica, fotobiomodulación y la combinación de fotobiomodulación y hialuronidasa tópica) en la prevención de la formación de lesiones causadas por la extravasación de doxorrubicina y en la reducción de las lesiones formadas por la extravasación de ese fármaco. **Método:** estudio experimental con 60 ratas Wistar, distribuidos aleatoriamente en cuatro grupos de 15 animales. Grupo 1 (Control); Grupo 2 (Hialuronidasa); Grupo 3 (Fotobiomodulación) y Grupo 4 (Hialuronidasa + Fotobiomodulación). La herida se indujo aplicando 1 mg de doxorrubicina por vía subcutánea en el lomo de los animales. La concentración de hialuronidasa tópica fue de 65 unidades de turbidez/g, la energía utilizada fue de 1 joule de láser rojo de 100 mW por centímetro cuadrado. En la evaluación macroscópica cada dos días durante 28 días se observaron las siguientes variables: piel intacta, presencia de flictena, hiperemia, exudado, sangrado, edema, costra, descamación y tejido de granulación. **Resultados:** los animales de los grupos con fotobiomodulación obtuvieron mejores resultados en la evaluación de las variables: sangrado, hiperemia, exudado, piel intacta y edema. **Conclusión:** se demostró que la combinación de fotobiomodulación y hialuronidasa tópica fue eficaz para reducir los efectos locales y ayudó en el proceso de cicatrización de heridas y que la FBM por sí sola previno la aparición de lesiones.

Descriptores: Terapia de Luz de Baja Intensidad; Extravasación de Materiales Terapéuticos y Diagnósticos; Antineoplásicos; Ratas Wistar; Atención de Enfermería; Efectos Adversos.

* Artículo parte de la tesis de doctorado "Efeitos da fotobiomodulação (laser 660 nm) no extravasamento de antraciclina: estudo experimental", presentada en la Universidade Estadual Paulista "Júlio de Mesquita Filho", Faculdade de Medicina de Botucatu, Departamento de Enfermagem, Botucatu, SP, Brasil.

[1] Universidade Estadual Paulista "Júlio de Mesquita Filho", Faculdade de Medicina de Botucatu, Departamento de Enfermagem, Botucatu, SP, Brasil.
[2] Universidade Estadual de Mato Grosso do Sul, Unidade Universitária de Mundo Novo, Mundo Novo, MS, Brasil.
[3] Universidade Estadual Paulista "Júlio de Mesquita Filho", Faculdade de Medicina Veterinária e Zootecnia de Botucatu, Botucatu, SP, Brasil.

Como citar este artículo

Freitas KABS, Minicucci EM, Silva VFB, Menozzi BD, Langoni H, Popim RC. Effects of photobiomodulation (660 nm laser) on anthracycline extravasation: An experimental study. Rev. Latino-Am. Enfermagem. 2022;30:e3693. [Access month day year]; Available in: URL. https://doi.org/10.1590/1518-8345.5786.3693

Introducción

La extravasación de antineoplásicos (EA) es el evento adverso que genera mayor preocupación en oncología y puede causar lesiones graves, especialmente cuando el medicamento en cuestión está clasificado como vesicante[1]. Los medicamentos vesicantes cuando se infunden fuera del vaso causan ampollas y necrosis. En la literatura figura que su incidencia es del 0,1 al 6%, y que sus principales signos y síntomas son interrupción de la infusión, ausencia de retorno venoso, ardor, hiperemia, edema y dolor. Además, como este evento se considera una emergencia oncológica, requiere que un equipo de enfermería calificado y capacitado brinde atención inmediata. Por lo tanto, es necesario que se investiguen abordajes para prevenir complicaciones relacionadas con la extravasación[1-2].

Uno de los medicamentos vesicantes que genera mayor preocupación es la doxorrubicina (DOX), una antraciclina que se une al ácido desoxirribonucleico (ADN) que se une a los ácidos nucleicos de los tejidos, generando radicales libres, inhibiendo la síntesis local de proteínas y llevando al tejido a una necrosis crónica progresiva y más grave, eso hace que la lesión sea más profunda, extensa y dolorosa e impacta directamente en la calidad de vida del paciente. Dado que puede permanecer en el tejido hasta por 28 días, requiere evaluación constante[3].

Actualmente, el dexrazoxano es el antídoto utilizado en las extravasaciones de DOX. Su uso está aprobado por la *Food and Drugs Administration* (FDA) y la Comisión Europea y tiene una efectividad del 98%. El mecanismo de acción se da mediante la unión del fármaco a la molécula de hierro, evitando la formación de radicales libres[4]. Además de que no es accesible para el sector público (por el precio), puede causar efectos secundarios como náuseas, vómitos, dolor leve en el sitio de infusión y aumentos reversibles de las enzimas hepáticas[2,5].

La hialuronidasa es un antídoto ampliamente utilizado en la extravasación de quimioterapéuticos, que si bien es específico para vesicantes que no se unen al ADN (alcaloides de la vinca y taxanos), es un antídoto potencial para las antraciclinas. Este fármaco modifica la permeabilidad de los tejidos al hidrolizar el ácido hialurónico, favoreciendo la reabsorción de líquidos y disminuyendo el edema. La *Oncology Nursing Society* (ONS) recomienda esa enzima como antídoto e indica la aplicación subcutánea de 1,0 ml de 150 UI/ml en el área de extravasación[1,6-8]. Después de diez minutos de la aplicación, se puede observar que la difusión del líquido extravasado en el área tratada es de 3 a 5 veces más que en un área no tratada. La permeabilidad del tejido se restaura de 24 a 48 horas después de la aplicación del antídoto[2,7,9].

La fotobiomodulación (FBM) consiste en la irradiación de luz no ionizante y se clasifica según su longitud de onda en rojo visible (622-780 nm) o infrarrojo (780 a 1.500 nm). Es ampliamente utilizado para acelerar el proceso de curación de diferentes tipos de lesiones, dado que mejora la calidad de vida de los pacientes y acelera los tratamientos[10]. Cuando se aplica la FBM, se generan reacciones fotoquímicas y fotofísicas donde se estimula la excitación de los electrones que liberan adenosín trifosfato (ATP), que utilizan las células para el desarrollo de sus funciones[8,11-13].

Para ello, es necesario que la luz sea absorbida por los cromóforos, que son moléculas interrelacionadas (enzimas, membranas celulares, sustancias extracelulares) que tienen la capacidad de absorber luz. La enzima citocromo C oxidasa (CCO) es el principal cromóforo y se ubica en la unidad IV de la cadena respiratoria mitocondrial. Cuando la CCO absorbe luz, principalmente la longitud de onda roja, se produce una fotodesactivación del óxido nítrico (NO), que provoca una reducción del estrés oxidativo y, por ende, un aumento en la producción de especies reactivas de oxígeno (ROS), ATP e iones Ca^{2+}, que favorecen la respuesta biológica deseada (antiinflamatoria, analgésica, cicatrizante) y aumentan la diferenciación, proliferación y migración celular[11,13].

La combinación de hialuronidasa tópica 65 UTR/g y FBM ya se utiliza en un Servicio Ambulatorio de Oncología de un Hospital Público de tercer nivel en el interior del estado de São Paulo, sin embargo, a pesar de los excelentes resultados, el número de pacientes con extravasación es bajo, además no hay evidencia científica sobre dicha combinación. Por lo tanto, fue necesario realizar un estudio experimental para obtener evidencia sobre esa práctica, lo que motivó el presente estudio.

Por lo tanto, el objetivo de este estudio fue investigar el efecto del uso de diferentes agentes (hialuronidasa tópica, FBM y la combinación de FBM y hialuronidasa tópica) en la prevención de la formación de lesiones causadas por la extravasación del antineoplásico DOX y en la reducción de las lesiones formadas por la extravasación de ese fármaco.

Método

Tipo de estudio

Estudio experimental realizado en 60 ratas albinas Wistar hembras adultas de la especie *Rattus norvegicus*, de entre 3 y 4 meses de edad. En los estudios experimentales aleatorizados, el investigador asigna aleatoriamente a los sujetos a un grupo control y a uno o más grupos experimentales, lo que minimiza el sesgo de selección y permite aislar el efecto de una intervención[14].

Lugar y periodo de estudio

El experimento fue realizado del 15/08/2019 al 16/09/2019 en el Laboratorio Experimental de Diagnóstico de Zoonosis, Departamento de Higiene Veterinaria y Salud Pública, Facultad de Medicina Veterinaria y Zootecnia, UNESP, campus Botucatu-SP, Brasil.

Población

Los animales provenían del Bioterio de Producción ubicado en el Instituto de Biotecnología de la Universidad Estadual Paulista "Júlio de Mesquita Filho" (IBTEC). Luego, permanecieron en el Bioterio de Experimentación por un período de adaptación de 15 días y posteriormente fueron sometidos al experimento. Se seleccionaron hembras porque tienen diferente comportamiento y menos agresividad que los machos, lo que facilitó su manipulación. Durante todo el período se controló la temperatura, el nivel de amoníaco, el cambio de cama, y la provisión de agua y alimento *ad libitum*. Las ratas fueron examinadas clínicamente por un veterinario cuando ingresaron al laboratorio y durante todo el experimento. Para garantizar el enriquecimiento ambiental, se colocaron rollos de papel en las jaulas a fin de reducir el estrés que causan la manipulación y el aislamiento.

Criterios de selección y aleatorización

Para realizar la aleatorización, luego del período de adaptación, los animales fueron identificados con un número del 1 al 60 con un bolígrafo pilot en la región dorsal. Se confeccionaron cuatro sobres identificados con el tipo de tratamiento, a saber:

Sobre 1: grupo control (sin antídoto).
Sobre 2: grupo hialuronidasa (H).
Sobre 3: grupo fotobiomodulación (FBM).
Sobre 4: grupo fotobiomodulación + hialuronidasa (L+H).

Posteriormente, un miembro del equipo de laboratorio realizó un sorteo del número 1 al 60.

Los primeros 15 animales sorteados fueron asignados al grupo del sobre 1 y así sucesivamente.

Cada grupo estuvo conformado por 15 animales que fueron alojados en jaulas rectangulares de polipropileno, 5 animales en cada una, colocadas en estanterías ventiladas ALESCO®, a temperatura ambiente, con libre circulación. Es importante señalar que después de haber sido inoculados con DOX, los animales fueron separados y mantenidos en jaulas individuales.

Cada jaula fue identificada con el número de animal y el grupo al que pertenecía.

Definición de la muestra

Considerando que existe una incidencia de casos de necrosis (testigo) del 50% y asumiendo que la aplicación del tratamiento reduce dicho porcentaje a cero (no necrosis), el tamaño mínimo de la muestra para realizar el experimento con un margen de error del 5%, compatibilidad del 95% y potencia del 90%, será de 15 animales por grupo (60 animales para los 4 grupos).

Variables de estudio

Las variables cualitativas analizadas se relacionaron con el aspecto del sitio de extravasación y con la formación o no de lesiones tales como: piel intacta, flictena (intacta o rota), hiperemia (marginal, central o generalizada), exudado (ausente, escaso, moderado, severo), sangrado (ausente, poco, moderado, severo), edema (ausente, poco, moderado, severo), formación de costras (ausente y presente: poco adherida, muy adherida), descamación (ausente o presente: poca, moderada, severa) y tejido de granulación (presente, ausente).

Instrumentos utilizados para recopilar información

El proceso de formación de la herida fue monitoreado por la investigadora cada 48 horas durante 28 días, mediante una ficha de evaluación que incluyó la presencia de: piel intacta, flictena, hiperemia, exudado, sangrado, edema, costra, descamación y tejido de granulación[15]. Al mismo tiempo, se creó un registro fotográfico (cámara digital CANON Power Shot SX170IS con velocidad 1/250 y distancia de 0,7), que ayudó a interpretar la evolución de las heridas. El ángulo de la foto y la distancia fueron calculados por un fotógrafo profesional de la Facultad de Medicina de Botucatu, con el fin de estandarizar las imágenes.

Recolección de datos

Después del período de adaptación, los animales fueron sometidos a anestesia general inhalatoria con gas isoflurano y se les rasuró la región dorsal con rasuradora eléctrica, se les administró 1,0 mg de DOX (0,5 ml) en el tejido subcutáneo ubicado entre la escápula y el final de las costillas con una jeringa graduada de 1 ml y aguja hipodérmica de 13 G x 4,5 mm.

El frasco ampolla de DOX tenía una presentación de 10 mg en 5 ml, lo que equivale a 2 mg/ml. Se aspiraron 0,5 ml de la solución, que contenía en total 1 mg de DOX. Investigaciones realizadas con extravasación en ratas demostraron que la inyección intradérmica de 1 mg de DOX podía causar necrosis[6].

La hialuronidasa utilizada en el estudio fue manipulada en la Farmacia Cruz Vermelha de Botucatu-SP, con concentración de 65 UTR con crema base de 1 gramo.

Después de la inoculación con DOX, se aplicaron los antídotos de la siguiente manera:

- Grupo control (sin antídoto): no se aplicó antídoto;
- Grupo hialuronidasa (H): el antídoto tópico hialuronidasa se aplicó 15 minutos después de la inoculación y, diariamente, en forma de pomada en todo el dorso del animal, incluso en presencia de lesión;
- Grupo FBM: se aplicó FBM, potencia 100 mW, laser rojo 1 joule (10 segundos), longitud de onda de 660 nm, en el punto de inoculación 10 minutos después de la administración de doxorrubicina. En los días siguientes, en los animales que no presentaron lesiones, se aplicó 1 punto de 1 joule (10 segundos) de FBM en el punto de inoculación. Cuando aparecieron lesiones, en heridas de hasta 1 cm de área se irradió un punto de 1 joule (10 segundos), con una energía total de 1 joule en el centro de la lesión, en heridas de hasta 2 cm de área se irradió hacia el norte, sur, este y oeste (4 puntos en total – 40 segundos), con una energía total de 4 joules. No se realizaron curaciones tópicas con cobertura primaria, se dejó expuesta la zona de la lesión.
- Grupo FBM+H: Se realizó la FBM como se informó en el grupo FBM e inmediatamente después del láser se aplicó el antídoto hialuronidasa, como se describe en el grupo H.

Se utilizó un dispositivo láser de diodo semiconductor en forma de lapicera (Therapy EC, grupo DMC, São Carlos, SP, Brasil) que emite dos longitudes de onda: un diodo láser a 660 nm (rojo) y un diodo láser a 808 nm (infrarrojo). La potencia máxima de emisión fue de 100 mW, administrada de forma continua. Se utilizó un espaciador en la punta del dispositivo y una película de PVC para evitar la contaminación cruzada y el desgaste del dispositivo.

El proceso de formación de la herida fue monitoreado por la investigadora cada 48 horas durante 28 días y la eutanasia se realizó el día 30.

Procesamiento y análisis de datos

Luego de la tabulación de los datos, se realizó un análisis descriptivo cualitativo de las variables (flictena, hiperemia, exudado, sangrado, edema, costra, descamación y tejido de granulación) por grupo (control, hialuronidasa, FBM y FBM+H) a lo largo de los días que duró el tratamiento.

Aspectos éticos

La investigación fue aprobada el 11/02/2019 por el Comité de Ética en el Uso de Animales (CEUA) de la Facultad de Medicina Veterinaria y Zootecnia de Botucatu - UNESP, con el protocolo 0026/2019.

Resultados

Se observó que los grupos que utilizaron hialuronidasa tuvieron la mayor pérdida de animales (H: 09/15:60% y FBM+H: 8/15: 53,3%). Creemos que dicha pérdida puede estar relacionada con varios factores como: la toxicidad generada por la antraciclina, la toxicidad por la hialuronidasa y factores relacionados con el comportamiento animal. Aunque los grupos fueron evaluados cada dos días, la hialuronidasa se administró diariamente, y esa manipulación del animal se puede considerar estresante.

Se observó que algunos animales del grupo FBM (4/15:26%) no presentaron lesiones (Figura 1). En los animales que presentaron lesiones se observó que comenzaron en el D4, y fueron más evidentes en el grupo C (7/15: 46%) y el tiempo máximo de formación de las heridas fue el D8 en el grupo de fotobiomodulación.

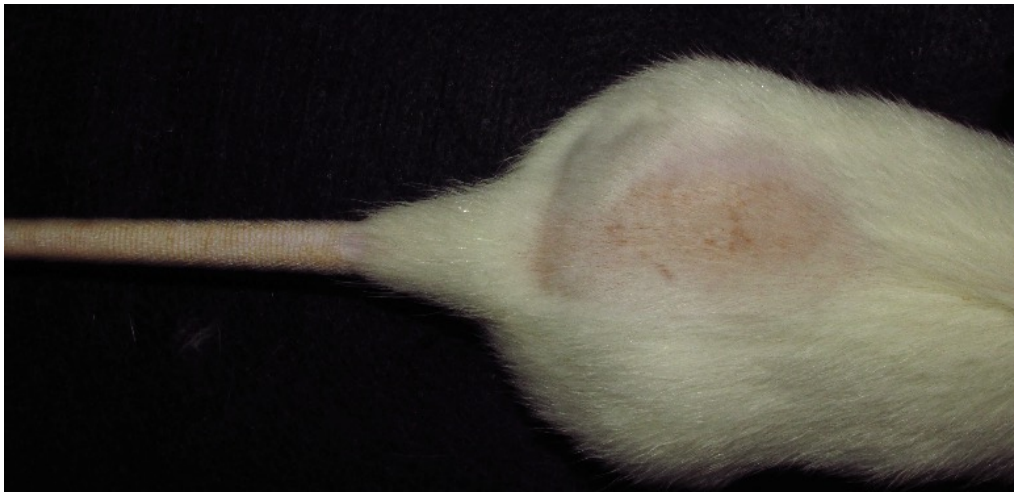

Figura 1 - Animal del grupo FBM+L en el D28, sin lesión en el dorso después de la extravasación de doxorrubicina. Botucatu, SP, Brasil, 2019

Se observó hiperemia el primer día de evaluación (D2), en la mayoría de los grupos analizados C y H, que se extendió hasta el D16. Se observó que pocos animales presentaron hiperemia en los grupos en los que se utilizó FBM, con un pico máximo el D4 en ambos grupos, con una menor frecuencia de animales involucrados, FBM (5/15: 33%) y FBM+H (9/15: 60%) (Figura 2).

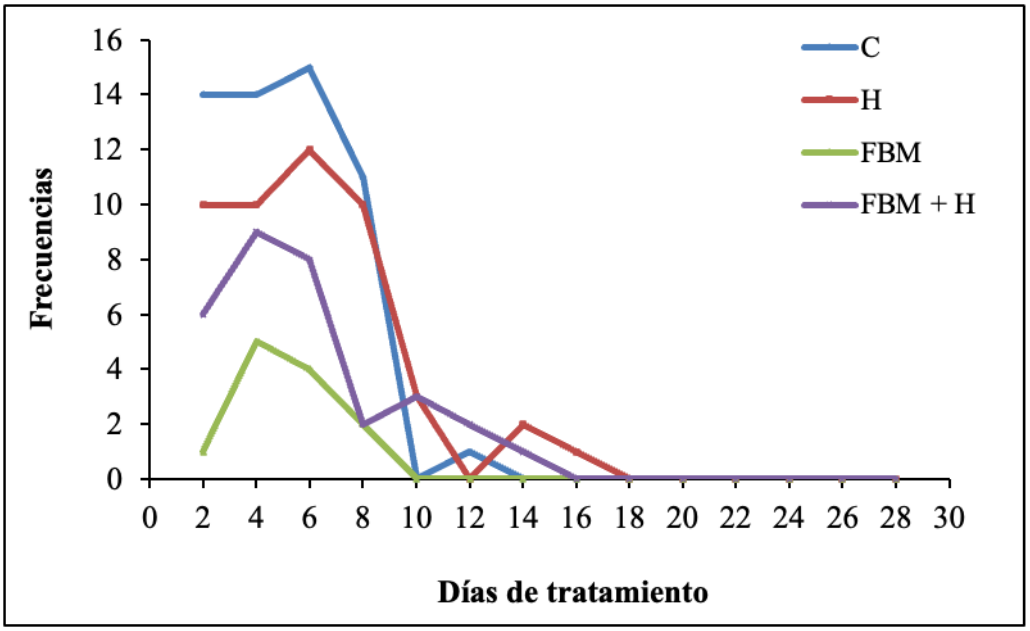

Figura 2 - Frecuencia de animales con hiperemia después de la inoculación de DOX en tejido subcutáneo, en los cuatro grupos, durante los tratamientos. C = Control; H = Hialuronidasa; FBM = Fotobiomodulación; FBM+H = Fotobiomodulación + hialuronidasa. Botucatu, SP, Brasil, 2019

El exudado estuvo presente mayormente en el grupo C (14/15: 93%) a partir del D10, alcanzó el número máximo de animales el D12 y se prolongó hasta el final del experimento. Los animales que participaron en los grupos FBM y FBM+H no presentaron formación de exudado hasta el final del experimento.

De los animales de los grupos FBM, solo uno presentó sangrado durante todo el estudio. Sin embargo, en los animales de los grupos C (9/15= 60%) y H (7/15: 46,6%), el sangrado ya era evidente al tercer día de evaluación (D6).

La costra se observó a lo largo de la investigación en animales de todos los grupos. Sin embargo, en menor cantidad de animales en los grupos H, FBM y FBM+H.

La Figura 4 demuestra que el tejido de granulación se presentó más en los animales de los grupos FBM y FBM+H, el D12. A partir del D20 las lesiones estaban en proceso de cicatrización, el epitelio reemplazaba el tejido de granulación.

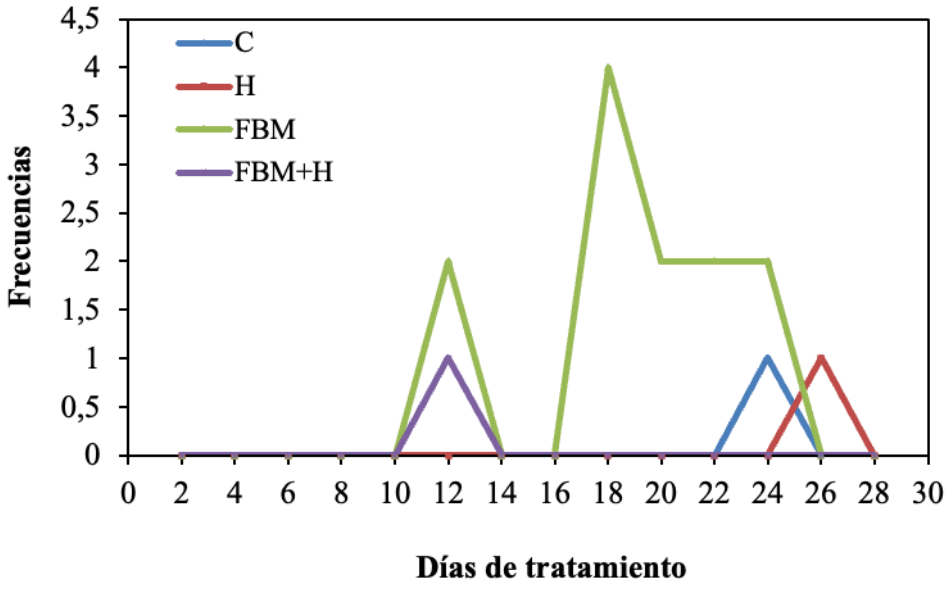

Figura 3 - Frecuencia de animales con tejido de granulación después de la inoculación de DOX en tejido subcutáneo, en los cuatro grupos, durante los tratamientos. C = Control; H = Hialuronidasa; FBM = Fotobiomodulación; FBM+H = Fotobiomodulación + hialuronidasa. Botucatu, SP, Brasil, 2019

Los animales del grupo C mostraron una mayor tasa de necrosis todos los días del tratamiento, a partir del cuarto día de evaluación (D4) y que se extendió de manera constante y progresiva a lo largo del estudio. Los animales de los grupos H, FBM y FBM+H también presentaron necrosis, pero fue más superficial y en menor número, y la lesión mejoró al final del tratamiento.

Se observó edema en 14 (93%) de los animales del grupo control el primer día de evaluación (D2) (Figura 4). En el grupo FBM fueron menos los animales que presentaron edema (4/15=26%) solo en los días 20, 22 y 28. Por otro lado, los animales del grupo FBM+H mostraron las mejores condiciones en este sentido. Solo dos animales presentaron edema en los dos primeros días de evaluación, y solo un animal continuó con edema hasta el D10.

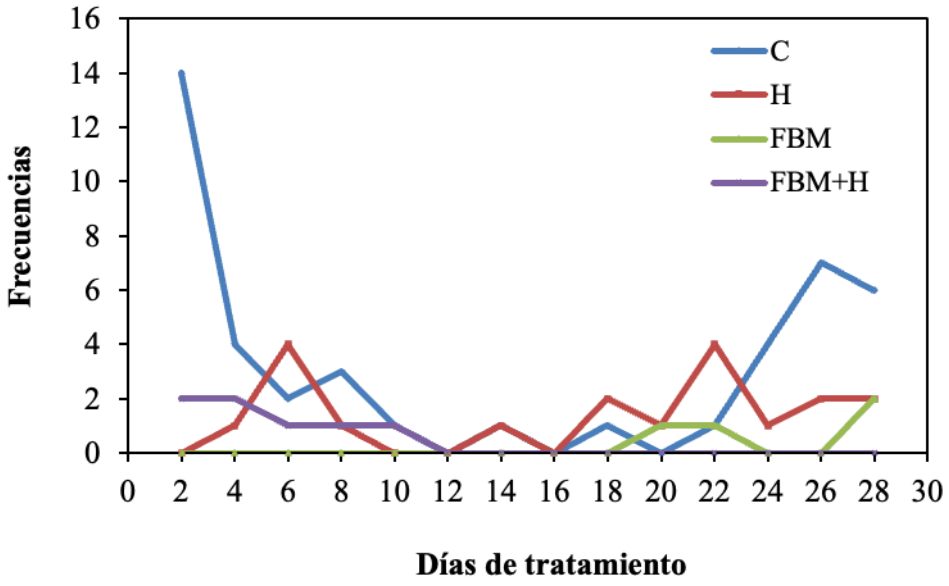

Figura 4 - Frecuencia de animales con edema después de la inoculación de DOX en tejido subcutáneo, en los cuatro grupos, durante los tratamientos. C = Control; H = Hialuronidasa; FBM = Fotobiomodulación; FBM+H= Fotobiomodulación + hialuronidasa. Botucatu, SP, Brasil, 2019

El proceso de curación con tejido epitelial se observó el D12 en animales del grupo FBM+H. Se observó que después de 28 días de evaluación, dos animales del grupo FBM y FBM+H mostraron curación completa de las lesiones. Al final del estudio, seis animales (40 %) del grupo FBM y dos animales (13 %) del grupo FBM+H tenían la piel intacta (Figura 5).

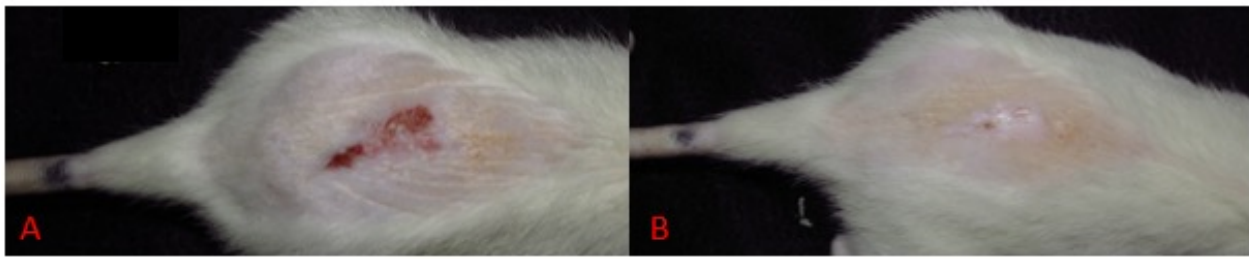

Figura 5 - Animal del grupo FBM en dos momentos: A: presencia de herida el D16 y B: cicatrización completa de la lesión el D28. Botucatu, SP, Brasil, 2019

Discusión

Murieron prematuramente 23 animales, lo que puede estar relacionado con varios factores como: la toxicidad generada por la antraciclina y la hialuronidasa y el comportamiento animal. Se observó que la mayor cantidad de animales muertos formaba parte de los grupos que contenían hialuronidasa. Inferimos que incluso aunque se haya aplicado correctamente la pomada en el lomo del animal, su gran fluidez, les facilito a los mismos lamerse y les generó una posible intoxicación.

La hialuronidasa ha sido ampliamente utilizada en cirugías oftálmicas y dermatológicas, debido a que la enzima degrada la matriz de ácido hialurónico, aumentando la permeabilidad de los tejidos y favoreciendo la absorción de los fármacos. Además, ya es ampliamente utilizado en el manejo de EA, por vía subcutánea[16]. Aunque utilizamos en nuestra investigación la presentación tópica, no se encontraron referencias en la literatura sobre esta vía de aplicación en extravasaciones, ni sobre sus efectos tóxicos cuando se ingiere.

La toxicidad que genera la antraciclina coincide con los síntomas observados en animales, como diarrea y pérdida de peso. Debido a que la DOX no es selectiva, tiene varios efectos secundarios, como náuseas, vómitos, diarrea y anorexia que provocan la pérdida de peso[17]. Además de estos efectos, la inflamación aguda y el estrés oxidativo causados por la DOX pueden estar relacionados con toxicidades multiorgánicas[18]. Observamos que un animal del grupo control presentó ascitis al final del estudio. Después de la eutanasia se realizó la autopsia, donde se encontró gran adherencia en hígado, bazo, corazón e intestinos.

En un estudio experimental con ratas Wistar que recibieron inyección intradérmica de vincristina y fueron tratadas con hialuronidasa, se observó una mejor conservación de la morfología de la piel, reducción del edema y del tamaño de la úlcera[6]. Esos resultados coinciden con los que arrojó nuestro estudio, en el que solo 2 animales del grupo FBM+H presentaron edema.

La FBM también juega un papel importante en la prevención o reducción del edema durante los procesos de reparación tisular, en definitiva, todos los beneficios relacionados con la reducción del edema, el estrés oxidativo y las citoquinas proinflamatorias ya están bien establecidos[19]. Este hecho está relacionado con un aumento considerable del flujo sanguíneo que deriva de la acción vasodilatadora del óxido nítrico (NO), pero, al mismo tiempo, se estimula el drenaje linfático, que disminuye el edema, mediante el control de las citocinas proinflamatorias[20].

Durante esta investigación, nuestro grupo de estudio publicó un estudio transversal retrospectivo del Servicio Ambulatorio de Oncología de un Hospital Público del interior del Estado de São Paulo, Brasil, con el objetivo de analizar el efecto de la FBM y la hialuronidasa tópica en la extravasación e infiltración de fármacos antineoplásicos en un período de 21 meses. Se informaron 8 extravasaciones (entre ellas 01 de antraciclina) y 7 infiltraciones. Todos fueron monitoreados y recibieron en promedio 2 sesiones de FBM (1 joule – 100 mW) y hialuronidasa tópica (65 UTR) 3 veces al día durante 4 días. Se constató que no hubo formación de lesiones incluso en el paciente que usó antraciclina[21].

Durante la extravasación de la DOX, se produce la muerte celular de los tejidos subyacentes al sitio de extravasación, se liberan radicales libres que desencadenan un estrés oxidativo acentuado, que aumentan el proceso inflamatorio y provocan necrosis[22].

La FBM, a partir de reacciones fotoquímicas, restaura la función celular, mediante la liberación de especies

reactivas de oxígeno, provocando una restauración del equilibrio celular por medio de la producción de enzimas antioxidantes y, lo más importante, sin generar efectos nocivos para el organismo[4]. A diferencia del dexrazoxano, que a pesar de tener una eficacia comprobada del 98%, causa algunos efectos secundarios como náuseas, vómitos, dolor leve en el sitio de infusión y aumentos reversibles de las enzimas hepáticas[1,5,23]. Desafortunadamente, muchos servicios aún no pueden acceder al mismo debido a su alto costo.

Este es el primer trabajo que investigó la combinación de FBM y hialuronidasa tópica en la extravasación de DOX. Sin embargo, la eficacia de la FBM ya ha sido probada en otro tipo de lesiones, y también se puede asociar a terapias tópicas.

La FBM se usa ampliamente para la cicatrización de heridas de diversas etiologías. En una investigación realizada para evaluar el efecto de la terapia con láser a diferentes longitudes de onda sobre la expresión de factores de crecimiento y mediadores inflamatorios en los procesos de cicatrización de las úlceras por presión, se observó que la longitud de onda más efectiva era de 658 nm. Se cree que este efecto está asociado a la inhibición de los procesos inflamatorios[24].

En un estudio de caso sobre extravasación de antraciclina (epirrubicina) en un acceso venoso central (catéter completamente implantado) en el hemitórax derecho, se observó que la paciente presentó necrosis en 2/3 de la mama en los primeros 10 días, que duró 32 días hasta que fue sometida a un procedimiento quirúrgico para secar la necrosis. Cabe destacar que no se le aplicó antídoto a la paciente porque habían pasado 24 horas desde la extravasación. Se colocó un injerto de piel en el sitio y después de 8 meses se realizó la reconstrucción mamaria[25]. Nuestro trabajo arrojó un resultado similar con respecto al antídoto y la formación de necrosis. En los animales que no recibieron antídoto se observó una mayor cantidad de necrosis en todos los tiempos evaluados, a partir del cuarto día de evaluación y que se extendió de manera constante y progresiva a lo largo del estudio. A diferencia de los resultados que se observaron en los animales de los grupos que utilizaron antídotos. Todos los grupos presentaron necrosis, pero en menor cantidad y registraron mejoría de la lesión y desaparición de la necrosis al final del estudio.

En el estudio se constató que el tejido de granulación fue más evidente en los animales del grupo FBM, comenzó el D12, tuvo el pico máximo el D18, se estabilizó a partir del D20 y registró una fuerte caída el D26, se observó en 2 animales del grupo FBM y en 2 animales del grupo FBM+H que hubo un reemplazo del tejido de granulación por epitelización gradual con la consiguiente cicatrización de las heridas.

Este estudio aporta evidencias sobre el uso de FBM combinado con hialuronidasa en la extravasación de DOX, que contribuye con información importante y relevante para que los profesionales formulen protocolos en el campo de la oncología. Presenta suficiente relevancia clínica como para que el Sistema Único de Salud (SUS) pueda incorporar nuevas tecnologías.

Limitaciones del estudio

Consideramos que la pérdida de algunos animales de los grupos que utilizaron hialuronidasa es una limitación del estudio, debido a que pudo haber ocurrido por su toxicidad.

Otro factor limitante es la falta de literatura sobre fotobiomodulación en la extravasación de antraciclinas. Sugerimos que se fomente esta técnica en varias Instituciones de Salud y que se publiquen informes de casos para incrementar la evidencia, ya que no es factible realizar estudios experimentales o estudios clínicos con extravasaciones en seres humanos.

Avances en el área de enfermería/salud

Esta investigación puede ser considerada el punto de partida para el uso de la fotobiomodulación en la extravasación de antraciclinas, garantizando la autonomía profesional de los enfermeros para la prevención y el tratamiento de este importantísimo evento adverso.

Deben incorporarse nuevas tecnologías para garantizar una mejor atención a los pacientes oncológicos.

Conclusión

Los resultados mostraron que la combinación de FBM (660 nm – 1 J) y hialuronidasa tópica (65UTR) sobre la extravasación de DOX fue efectiva para reducir los efectos locales y contribuir al proceso de cicatrización de heridas y que la FBM por sí sola fue capaz de prevenir la aparición de lesiones. Dicha terapia es una buena alternativa para el tratamiento de la extravasación y puede incorporarse a la práctica clínica.

Agradecimientos

Agradecemos a Talita Oliveira de Lima, Alessandra Passarelli Vigliassi y Dayane Oliveira Borges por su colaboración en la etapa de recolección de datos.

Referencias

1. Melo JMA, Oliveira PP, Rodrigues AB, Souza RS, Fonseca DF, Gontijo TF, et al. Bundle construction and assessment before antineoplastic extravasation: a methodological study. Acta Paulista Enferm [Internet]. 2020 [cited 2021 Aug

28];33:eAPE20190075. Available from: https://acta-ape.org/wp-content/uploads/articles_xml/1982-0194-ape-33-eAPE20190075/1982-0194-ape-33-eAPE20190075-en.pdf

2. Melo JMA, Oliveira PP, Souza RS, Fonseca DF, Gontijo TF, Rodrigues AB. Prevention and conduct against the Extravasation of antineoplastic chemotherapy: a scoping review. Rev Bras Enferm [Internet]. 2020 [cited 2021 Aug 28];73(4):e20190008. Available from: https://www.scielo.br/pdf/reben/v73n4/0034-7167-reben-73-04-e20190008.pdf

3. Miura NO, Aung NY, Yamakawa M. Effect of cold and hot compress on neutrophilic migration to the site of doxorubicin extravasation. Int J Clin Exp Pathol [Internet]. 2019 [cited 2021 Sep 02];12(4):1468-77. Available from: https://www.ncbi.nlm.nih.gov/pmc/articles/PMC6947076/pdf/ijcep0012-1468.pdf

4. Koleini N, Kardami E. Autophagy and mitophagy in the context of doxorubicin-induced cardiotoxicity. Oncotarget [Internet]. 2017 [cited 2021 Jan 17];8(28):46663-80. Available from: https://www.ncbi.nlm.nih.gov/pmc/articles/PMC5542301/pdf/oncotarget-08-46663.pdf

5. Romero AS, Ureña MTD, García AS, Fernández MTM, Porriño-Bustamante ML, Barrera JC. Extravasation accidents with liposomal/liposomal pegylated anthracyclines treated with dexrazoxane: an overview and outcomes. Anti-Cancer Drugs [Internet]. 2018 [cited 2020 Feb 29];29:821-6. Available from: https://journals.lww.com/anti-cancerdrugs/Fulltext/2018/10000/Extravasation_accidents_with_liposomal_liposomal.1.aspx

6. Kesik V, Kurt B, Tunc T, Karslioglu Y, Citak EC, Kismet E, et al. Melatonin ameliorates doxorubicin-induced skin necrosis in rats. Ann Plast Surg [Internet]. 2010 [cited 2021 Feb 27];65(2):250-3. Available from: https://journals.lww.com/annalsplasticsurgery/Fulltext/2010/08000/Melatonin_Ameliorates_Doxorubicin_induced_Skin.29.aspx?casa_token=Yp6UqoQ8ucEAAAAA:Bci7fwuxRx-9z1ykYuhXYx3JKFs9pW3RyLBcAT9pAjP0lgl_6HNveCevLmogP5cq_92Ru6rl_tuVwCLM3jZr4xQuC0l3GZg

7. Schulmeister L. Extravasation management: clinical update. Semin Oncol Nurs [Internet]. 2011 [cited 2021 Nov 20];27(1):82-90. Available from: https://www.sciencedirect.com/science/article/pii/S0749208110000926/pdfft?md5=d701d28d9d89aa4f230083f65ec93a0d&pid=1-s2.0-S0749208110000926-main.pdf

8. Kim JT, Park JY, Lee HJ, Cheon YJ. Guidelines for the management of extravasation. J. Educ Eval Health Prof [Internet]. 2020 [cited 2021 Aug 12];17(21). Available from: https://doi.org/10.3352/jeehp.2020.17.21

9. Doellman D, Hadaway L, Bowe-Geddes LA, Franklin M, LeDonne J, Papke-O'Donnell L, et al. Infiltration and extravasation: update on prevention and management. J Infus Nurs [Internet]. 2009 [cited 2021 Nov 17];32(4):203-11. Available from: https://journals.lww.com/journalofinfusionnursing/Fulltext/2009/07000/Infiltration_and_Extravasation__Update_on.10.aspx

10. Hamblin MR. Mechanisms and applications of the anti-inflammatory effects of photobiomodulation. AIMS Biophys [Internet]. 2017 [cited 2021 Feb 08];4(3):337-61. Available from: https://pubmed.ncbi.nlm.nih.gov/28748217/

11. Dompe C, Moncrieff L, Matys J, Grzech-Leśniak K, Kocherova I5, Bryja A, et al. Photobiomodulation - Underlying Mechanism and Clinical Applications. J Clin Med [Internet]. 2020 [cited 2021 Jan 17];9(6):1724. Available from: https://www.mdpi.com/2077-0383/9/6/1724/pdf?version=1591187098

12. George S, Hamblin MR, Abrahamse H. Effect of red light and near infrared laser on the generation of reactive oxygen species in primary dermal fibroblasts. J Photochem Photobiol B [Internet]. 2018 [cited 2021 Jan 07];188:60-8. Available from: https://www.ncbi.nlm.nih.gov/pmc/articles/PMC6214457/

13. Mosca RC, Ong AA, Albasha O, Bass K, Arany P. Photobiomodulation Therapy for Wound Care: A Potent, Noninvasive, Photoceutical Approach. Adv Skin Wound Care [Internet]. 2019 [cited 2021 Jan 07];32(4):157-67. Available from: https://journals.lww.com/aswcjournal/Fulltext/2019/04000/Photobiomodulation_Therapy_for_Wound_Care__A.3.aspx

14. Munnangi S, Boktor SW. Epidemiology Of Study Design. StatPearls [Internet]. 2021 [cited 2021 Sep 13]. Available from: https://www.ncbi.nlm.nih.gov/books/NBK470342/

15. Valente FS. Terapia tópica na cicatrização de lesões cutâneas provocadas por congelamento com nitrogênio líquido em ratos Wistar [Master's thesis]. Porto Alegre: Faculdade de Veterinária, Universidade Federal de Porto Alegre; 2014. Available from: https://www.lume.ufrgs.br/bitstream/handle/10183/95142/000917868.pdf?sequence=1

16. Kreidieh FY, Moukadem HA, El Saghir NS. Overview, prevention and management of chemotherapy extravasation. World J Clin Oncol [Internet]. 2016 [cited 2021 Sep 10];7(1):87-97. Available from: https://www.ncbi.nlm.nih.gov/pmc/articles/PMC4734939/pdf/WJCO-7-87.pdf

17. Jamali J, Dayo A, Adeel A, Qureshi Y, Khan T, Begum S. A survey on gastrointestinal adverse drug reactions of Doxorubicin and Cyclophosphamide combination therapy. J Pak Med Assoc [Internet]. 2018 [cited 2021 Feb 08];68(6). Available from: https://jpma.org.pk/PdfDownload/8730

18. Pugazhendhi A, Edison TNJI, Velmurigan BK, Jacob JA, Karuppusamy I. Toxicity of Doxorubicin (Dox) to different experimental organ systems. Life Sciences 200 [Internet]. 2018 [cited 2020 Nov 08];200:26-30. Available

from: https://linkinghub.elsevier.com/retrieve/pii/S0024-3205(18)30130-9

19. Hamblin MR. Mechanisms and Mitochondrial Redox Signaling in Photobiomodulation. Photochem Photobiol [Internet]. 2018 [cited 2021 Jan 15];94(2):199-212. Available from: https://www.ncbi.nlm.nih.gov/pmc/articles/PMC5844808/

20. Hamblim MR. Photobiomodulation for traumatic brain injury and stroke. J Neurosci Res [Internet]. 2018 [cited 2021 Jan 08];96(4):731-43. Available from: https://www.ncbi.nlm.nih.gov/pmc/articles/pmid/29131369/

21. Freitas KABS, Lima TO, Minicucci EM, Silva KAB, Vigliassi AP, Popim RC. Association of photobiomodulation and topical hyaluronidase in extravasation and infiltration of antineoplastics. Retrospective study. Nursing [Internet]. 2020 [cited 2021 Jun 19];23(271):4971-8. Available from: http://revistas.mpmcomunicacao.com.br/index.php/revistanursing/article/view/1045

22. Koleini N, Nickel BE, Edel AL, Fandrich RR, Ravandi A, Kardami E. Oxidized phospholipids in Doxorubicin-induced cardiotoxicity. Chem Biol Interact [Internet]. 2019 [cited 2021 Jun 25];303:35-9. Available from: https://www.sciencedirect.com/science/article/pii/S000927971831603X?casa_token=hO_oPK1H8ZIAAAAA:HGiDUT5vaYCbOyRKNPgstPqCQv7-pB8_bh4FCktF_KgknJdBKASWIoySQ2VoHGNg7a4StWWJinPy

23. Eneh C, Lekkala MR. Dexrazoxane. StatPearls [Internet]. 2021 [cited 2021 Aug 12]. Available from: https://www.ncbi.nlm.nih.gov/books/NBK560559/

24. Taradaj J, Shay B, Dymarek R, Sopel M, Walewicz K, Beeckman D, et al. Effect of laser therapy on expression of angio- and fibrogenic factors, and cytokine concentrations during the healing process of human pressure ulcers. Int J Med Sci [Internet]. 2018 [cited 2021 Jan 15];15(11):1105-12. Available from: https://www.ncbi.nlm.nih.gov/pmc/articles/PMC6097266/

25. Vasconcelos I, Schoenegg W. Massive breast necrosis after extravasation of a full anthracycline cycle. BMJ Case Rep [Internet]. 2013 [cited 2021 Feb 28];bcr2013201179. Available from: https://www.ncbi.nlm.nih.gov/pmc/articles/PMC3822217/

Contribución de los autores

Concepción y dibujo de la pesquisa: Karina Alexandra Batista da Silva Freitas, Eliana Maria Minicucci, Hélio Langoni, Regina Célia Popim. **Obtención de datos:** Karina Alexandra Batista da Silva Freitas, Eliana Maria Minicucci, Valéria Flávia Batista da Silva, Benedito Donizete Menozzi, Hélio Langoni, Regina Célia Popim. **Análisis e interpretación de los datos:** Karina Alexandra Batista da Silva Freitas, Eliana Maria Minicucci, Valéria Flávia Batista da Silva, Benedito Donizete Menozzi, Hélio Langoni, Regina Célia Popim. **Análisis estadístico:** Karina Alexandra Batista da Silva Freitas, Valéria Flávia Batista da Silva. **Redacción del manuscrito:** Karina Alexandra Batista da Silva Freitas, Eliana Maria Minicucci, Valéria Flávia Batista da Silva, Benedito Donizete Menozzi, Regina Célia Popim. **Revisión crítica del manuscrito en cuanto al contenido intelectual importante:** Karina Alexandra Batista da Silva Freitas, Eliana Maria Minicucci, Valéria Flávia Batista da Silva, Benedito Donizete Menozzi, Hélio Langoni, Regina Célia Popim. **Otros (Desarrollo de la parte experimental de la investigación de laboratorio):** Karina Alexandra Batista da Silva Freitas, Benedito Donizete Menozzi, Hélio Langoni.

Todos los autores aprobaron la versión final del texto.

Conflicto de intereses: los autores han declarado que no existe ningún conflicto de intereses.

Recibido: 18.10.2021
Aceptado: 17.06.2022

Editora Asociada:
Evelin Capellari Cárnio

Copyright © 2022 Revista Latino-Americana de Enfermagem
Este es un artículo de acceso abierto distribuido bajo los términos de la Licencia Creative Commons CC BY.
Esta licencia permite a otros distribuir, mezclar, ajustar y construir a partir de su obra, incluso con fines comerciales, siempre que le sea reconocida la autoría de la creación original. Esta es la licencia más servicial de las ofrecidas. Recomendada para una máxima difusión y utilización de los materiales sujetos a la licencia.

Autor de correspondencia:
Karina Alexandra Batista da Silva Freitas
E-mail: k.freitas@unesp.br
https://orcid.org/0000-0001-3413-8468