

Angiossarcoma do couro cabeludo: relato de caso

Angiossarcoma of the scalp: case report

Daniela de Abreu e Silva Martinez¹, Marcelo Rosandiski Lyra², Tullia Cuzzi², Priscila Marques de Macedo², Ricardo Barbosa Lima¹, Carlos José Martins¹

RESUMO

O angiossarcoma é uma rara neoplasia vascular originada das células endoteliais. É muito agressivo com alta taxa de recorrência, metástases precoces e mau prognóstico. O diagnóstico precoce do angiossarcoma é um desafio, pois muitas vezes apresenta-se como uma equimose ou pápula violácea que pode ser confundida com lesão benigna como um hemangioma. O tamanho do tumor é um fator prognóstico importante e o diagnóstico precoce e tratamento combinado são fundamentais para aumentar a sobrevida desses pacientes. Esse estudo relata o caso de um homem de 58 anos de idade com angiossarcoma de couro cabeludo altamente agressivo e prognóstico reservado.

Palavras-chave: Angiossarcoma. Neoplasias. Neoplasias de Tecido Vascular.

ABSTRACT

Angiossarcoma of the head and neck is a rare vascular sarcoma associated with high rates of local recurrence and distant metastasis and a poor prognosis. The diagnosis of cutaneous angiossarcoma can be challenging because it often presents insidiously as a bruise-like lesion or a purplish papule that may be mistaken for a benign lesion such as hemangioma. The tumor size is an important prognostic factor and a multimodality treatment approach is imperative for successful outcomes. This study reports the case of 58-years-man with angiossarcoma of the scalp aggressive and a poor prognosis.

Keywords: Angiossarcoma. Neoplasms. Neoplasms, Vascular Tissue.

Introdução

O angiossarcoma é um tipo de sarcoma de partes moles, de origem nas células endoteliais vasculares ou linfáticas. Representa aproximadamente 2% de todos os sarcomas de partes moles.^{1,2} Al-

guns fatores têm sido associados com um risco aumentado para o angiossarcoma, como a exposição prévia à radiação, o linfedema crônico (síndrome de Stewart-Treves) e a exposição a produtos químicos.³ A forma mais comum do angiossarcoma é a cutânea, tipicamente acometendo cabeça e pescoço,

1. Setor de Dermatologia do Hospital Universitário Gaffrée e Guinle da Universidade Federal do Estado do Rio de Janeiro (UNIRIO)
2. Instituto de Infectologia da Fundação Oswaldo Cruz (FIOCRUZ)

CORRESPONDÊNCIA:
Daniela de Abreu e Silva Martinez
Hospital Universitário Gaffrée e Guinle
Rua Mariz e Barros, 775, Tijuca - Rio de Janeiro Brasil
CEP: 20270-004
Email: daniela.dasm@gmail.com

Recebido em 10/10/2016
Aprovado em 23/02/2017

predominando no couro cabeludo de homens idosos caucasianos.¹⁻⁴ Está associado a altas taxas de recorrência e a um mau prognóstico, apesar do tratamento.² Com o objetivo de demonstração clínica desse raro tumor, relatamos um caso de angiossarcoma do couro cabeludo, enfatizando a sua agressividade e a importância do diagnóstico precoce.

Relato de Caso

Paciente do sexo masculino, com 58 anos, referia que há 4 meses iniciaram lesões tumorais no couro cabeludo com crescimento progressivo. Relatava que foi atendido por quatro dermatologistas, sendo tratado como herpes zoster sem melhora. Posteriormente foi encaminhado a hospital de infectologia com suspeita de micose profunda.

Ao exame dermatológico observamos nas regiões temporal, parietal e retro-auricular esquerdas, extensa tumoração, eritemato-violácea com área vegetante com ulceração e necrose (Figura 1). Em novo exame após duas semanas, apresentou piora com crescimento da lesão (Figura 2).

As hipóteses diagnósticas foram: angiossarcoma do couro cabeludo, hiperplasia angiolímfóide, sarcoma de Kaposi e linfoma cutâneo.

Foi realizada biópsia e o exame histopatológico evidenciou lesão neoplásica comprometendo a derme, com a formação de canais vasculares anastomosados preenchidos por hemácias (Figura 3). Notava-se dissociação das fibras colágenas e acentuada atipia das células endoteliais, algumas alongadas ou pleomórficas, com núcleos hipercromáticos, outras epitelióides, com núcleos arredondados e volumosos (Figura 4). O painel imunohistoquímico revelou positividade para o CD31 (Figura 5), que é o marcador de maior sensibilidade e especificidade para as células endoteliais. A marcação para o CD34 e HHV-8 foi negativa.

De acordo com o exame clínico, histopatológico e imunohistoquímico, concluímos tratar-se de um angiossarcoma do couro cabeludo. O paciente foi encaminhado a hospital de oncologia, onde iniciou tratamen-

to quimioterápico com Docetaxel semanal, com programação de 8 ciclos, para posterior ressecção cirúrgica. Porém, após o sexto ciclo, o paciente apresentou infecção viral e a quimioterapia foi interrompida por 1 mês. Com isso, ocorreu aumento do tumor e surgiram novas lesões no vértex (Figura 6). Devido à extensão do tumor, a equipe da cirurgia de cabeça e pescoço considerou o paciente como inoperável e foi decidido manter o tratamento quimioterápico paliativo.

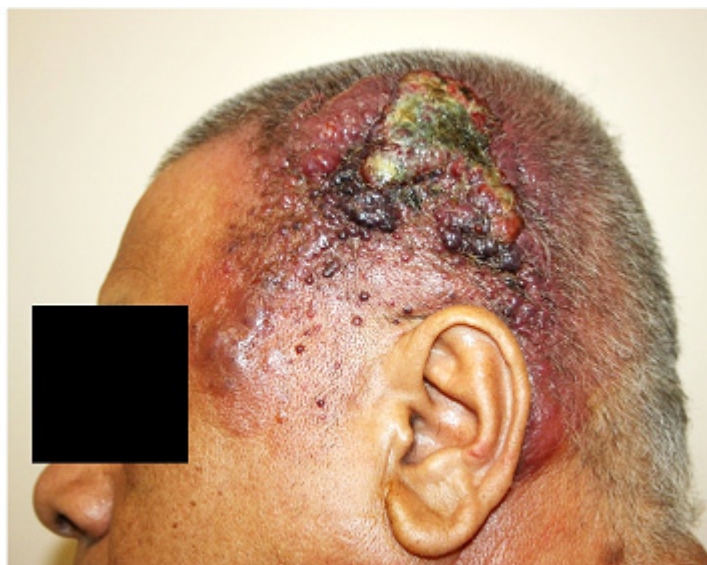

Figura 1: Nas regiões temporal, parietal e retro-auricular esquerdas, extensa tumoração, eritemato-violácea com área vegetante com ulceração e necrose.

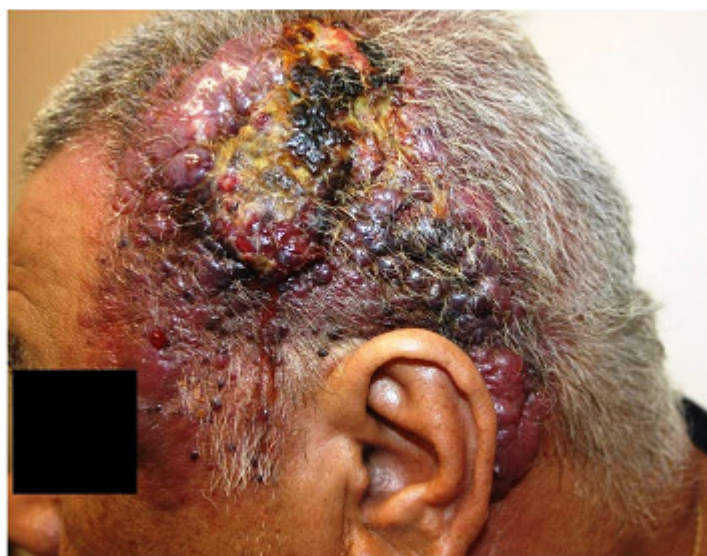

Figura 2: Aumento da lesão após duas semanas.

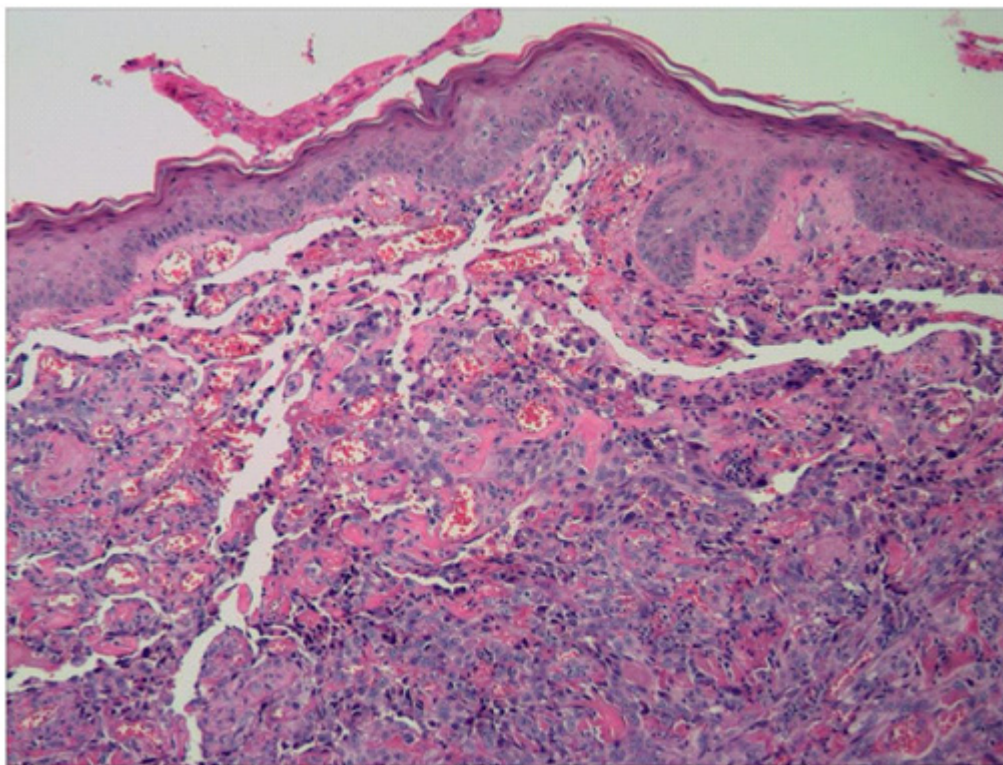


Figura 3: Exame histopatológico mostrando lesão neoplásica comprometendo a derme, com a formação de canais vasculares anastomosados preenchidos por hemácias. (HE100x)

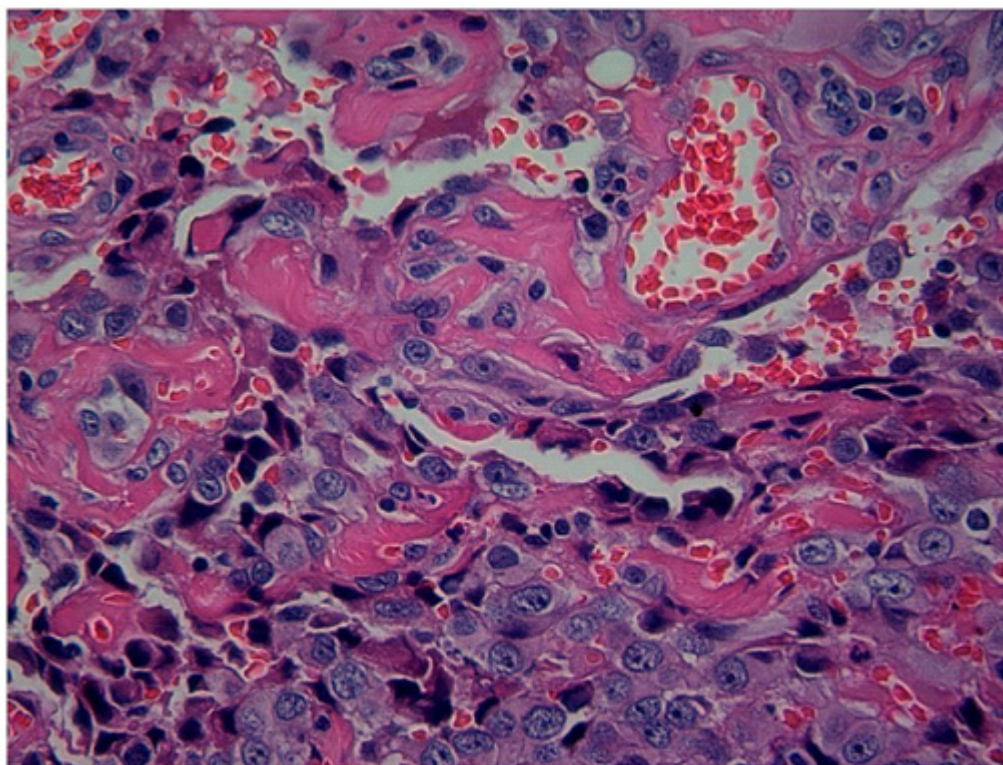


Figura 4: Dissociação de fibras colágenas e acentuada atipia das células endoteliais, algumas alongadas ou pleomórficas com núcleos hipercromáticos, outras epitelióides com núcleos arredondados e volumosos. (HE400x).

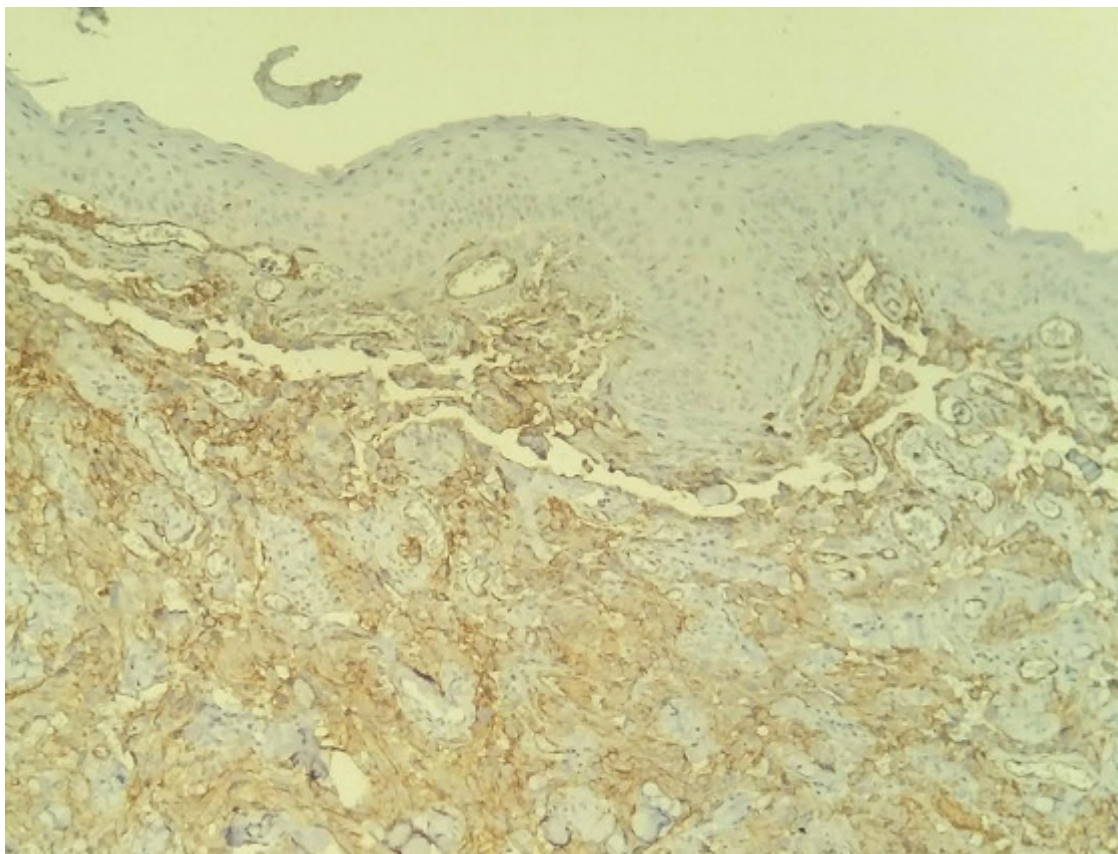


Figura 5: Marcação imunohistoquímica mostrando positividade para o CD31.

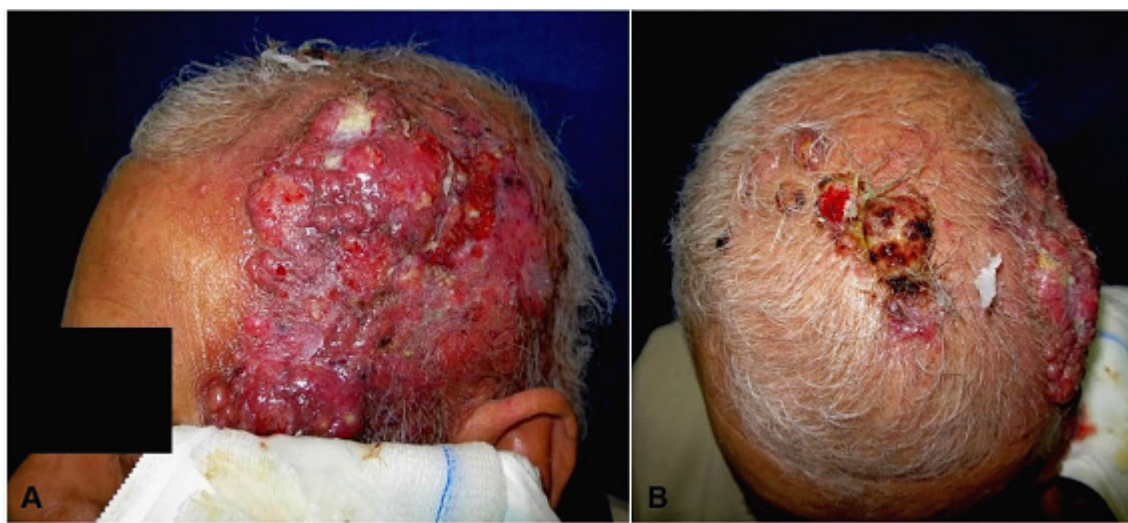

Figura 6: Aumento do tumor (A) e novas lesões no vértex (B) após interrupção da quimioterapia.

Discussão

O diagnóstico clínico do angiossarcoma cutâneo é um desafio, porque muitas vezes apresenta-se como uma equimose ou pápula violácea que pode ser confundida com uma lesão benigna, como um hemangioma.³ No caso relatado, a localização do tumor no couro cabeludo, dificultou ainda mais o diagnóstico, pois inicialmente foi considerado como um herpes zoster e posteriormente como uma micose profunda. A confirmação do diagnóstico é feita através do exame histopatológico e painel imunohistoquímico. Os principais marcadores imunohistoquímicos são o CD31, CD34 e fator de von Willebrand.¹

A ressecção cirúrgica com margens amplas é o tratamento de escolha, em geral associada a radioterapia e/ou quimioterapia com taxanos, ifosfamidas ou antraciclinas.^{1,3,4} Atualmente têm sido estudadas terapias com drogas anti-angiogênicas (bevacizumabe, sunitinibe, sorafenibe) com resultados promissores.^{5,6} Recentemente foi publicado um caso utilizando o propranolol associado a quimioterapia e radioterapia com bom resultado.⁷

Apesar disso, o prognóstico continua reservado com uma taxa de sobrevida de menos 40% em 5 anos. Tumores menores do que 5 cm estão associados a um melhor prognóstico,³ portanto é fundamental que o dermatologista esteja familiarizado com o aspecto clínico desse tumor para o diagnóstico precoce e tratamento efetivo.

Referências

- 1- Young RJ, Brown NJ, Reed MW, Hughes D, Woll PJ. Angiossarcoma. *Lancet Oncol.* 2010; 11:983-91.
- 2- Mullins B, Hackman T. Angiossarcoma of the Head and Neck. *Int Arch Otorhinolaryngol.* 2015; 19:191-5.
- 3- Patel SH, Hyden RE, Hinni ML, Wong WW, Foote RL, Milani S, Wu Q, Ko SJ, Halyard MY. Angiossarcoma of the scalp and face: the Mayo Clinic experience. *Otolaryngol Head Neck Surg.* 2015; 141:335-40.
- 4- Dossett LA, Harrington M, Cruse CW, Gonzalez RJ. Cutaneous Angiossarcoma. *Curr Probl Cancer.* 2015; 39:258-63.
- 5- Agulnik M, Yarber JL, Okuno SH, von Mehren M, Jovanovic BD, Brockstein BE, Evens AM, Benjamin RS. An open-label, multicenter, phase II study of bevacizumab for the treatment of angiosarcoma and epithelioid hemangioendotheliomas. *Ann Oncol.* 2013; 24:257-63.
- 6- Ray-Coquard IL, Domont J, Tresch-Bruneel E, Bompas E, Cassier PA, Mir O, et al. Paclitaxel Given Once Per Week With or Without Bevacizumab in Patients With Advanced Angiosarcoma: A Randomized Phase II Trial. *J Clin Oncol.* 2015; 33:2797-802.
- 7- Chow W, Amaya CN, Rains S, Chow M, Dickerson EB, Bryan BA. Growth Attenuation of Cutaneous Angiosarcoma with Propranolol-Mediated β -Blockade. *JAMA dermatology.* 2015; 151:1226-9.