




Carcinoma tímico: causa de alargamento mediastinal

Thymic carcinoma: cause of mediastinal enlargement

Armeny Arantes Boyadjian^{1,2}, Maria Luisa Beneduzzi^{1,2}, Carla de Medeiros Fregonesi^{1,2}, Isadora Salviano Teixeira Prado^{1,2}, Denise Fabri Rezende Engracia Mello^{1,2} , Glaucia Aparecida Magnani Landell³, Fred Bernardes Filho⁴ , Marcus Vinicius Nascimento Valentin^{1,2}, Rodolfo Mendes Queiroz^{1,2} 

RESUMO

Relatamos o caso de um paciente do sexo feminino, 76 anos, com tosse há seis meses. Os exames laboratoriais estavam normais. Na radiografia do tórax observou-se alargamento do mediastino no terço médio do tórax. Posteriormente, foram realizadas tomografia computadorizada e ressonância magnética do tórax que caracterizaram uma massa localizada no mediastino anterior, envolvendo a aorta ascendente e comprimindo a veia cava superior. O diagnóstico histológico pós-biópsia e ressecção parcial da lesão foi de um carcinoma tímico de células escamosas.


Palavras-chave: Carcinoma; Timo; Mediastino; Timoma; Diagnóstico por Imagem.

ABSTRACT

We report the case of a female patient, 76 years old, with a cough for six months. Laboratory tests were normal. Chest X-ray revealed enlargement of the mediastinum in the middle third of the thorax. Later, computed tomography and magnetic resonance imaging of the thorax were performed, characterizing a mass located in the anterior mediastinum, involving the ascending aorta and compressing the superior vena cava. Histological diagnosis after biopsy and partial resection of the lesion was a thymic squamous cell carcinoma.

Keywords: Carcinoma; Thymus Gland; Mediastinum; Thymoma; Diagnostic Imaging.

1. DOCUMENTA – Hospital São Francisco, Departamento: Radiologia e Diagnóstico por Imagem, Ribeirão Preto (SP), Brasil.
2. MED – Hospital São Lucas, Departamento: Radiologia e Diagnóstico por Imagem, Ribeirão Preto (SP), Brasil.
3. Unidade de Anatomia Patológica e Citopatologia Prof. Dr. Humberto de Queiroz Menezes, Departamento: Anatomia Patológica e Citopatologia, Ribeirão Preto (SP), Brasil.
4. Hospital das Clínicas da Faculdade de Medicina de Ribeirão Preto da Universidade de São Paulo, Departamento: Div. de Dermatologia do Dep. de Clínica Médica, Ribeirão Preto (SP), Brasil.

 Rodolfo Mendes Queiroz. Documenta – Centro Avançado de Diagnóstico por Imagem. Rua Bernardino de Campos, 980 - Centro. CEP: 14015-130. Ribeirão Preto (SP), Brasil. rod_queiroz@hotmail.com | Recebido em: 27/03/2019 | Aprovado em: 11/07/2019



INTRODUÇÃO

O timo é um órgão com função importante na imunidade celular. Sua diferenciação de um timo normal para um com condição tumoral é complexa. Entre os diagnósticos diferenciais de neoplasias primárias do timo estão inclusos o timoma, o carcinoma tímico, o tumor carcinoide tímico, o timolipoma, entre outros¹⁻⁸.

Descrevemos um caso de carcinoma tímico, que representa o subtipo mais raro de tumor epitelial primário, com comportamento agressivo, no qual a paciente apresentou-se ao serviço para realização de exames de imagem com queixa de tosse.

RELATO DE CASO

Paciente do sexo feminino, 76 anos, branca, relatando tosse seca há seis meses, sem outras queixas. Negou cirurgias e comorbidades prévias. Exames laboratoriais sem alterações detectáveis. Exame físico sem anormalidades perceptíveis.

Na radiografia de tórax observou-se, principalmente, opacidade promovendo um alargamento do mediastino no terço médio torácico à direita. Na tomografia computadorizada (TC) do tórax, realizada sem a administração endovenosa de meio de contraste iodado devido a paciente alegar ser alérgica a essa substância, caracterizou-se a presença de massa no mediastino anterior, medindo cerca de 10 cm no maior eixo, de contornos irregulares, com densidade de partes moles e calcificações de perimeio, envolvendo a aorta ascendente, a croça aórtica e seus principais ramos, com provável invasão locorregional da veia ázigos, além de exercer efeito compressivo na veia cava superior.

Ressonância magnética (RM) do tórax mostrou volumosa formação expansiva infiltrativa, localizada no mediastino anterior, apresentando realce significativo pelo agente de contraste paramagnético endovenoso e com áreas liquefeitas centrais.

Optou-se pela realização de *Core Biopsy* da massa mediastinal. Os resultados dos estudos anatomopatológico e imuno-histoquímico subsequentes descreveram um carcinoma pouco diferenciado infiltrativo, exibindo positividade na reação aos anticorpos CD5, p63, CAM 5.2, sendo não reagente para TTF1, cromogranina e sinaptofisina. Posteriormente, foi realizada a remoção cirúrgica parcial da lesão, confirmando no material ressecado os achados do estudo histológico prévio. Diagnóstico: carcinoma tímico de células escamosas.

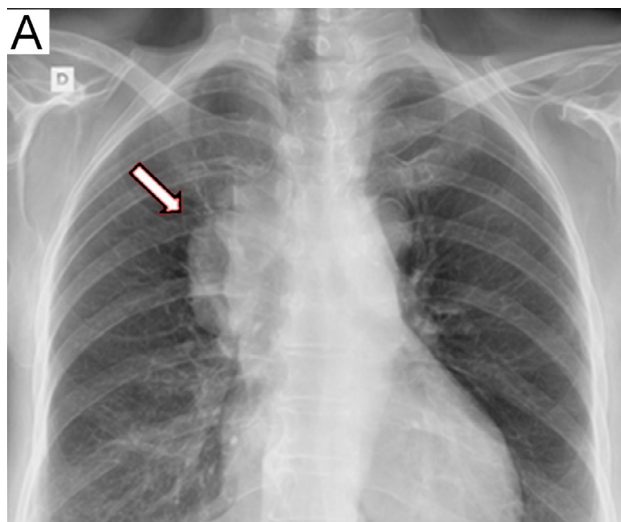


Figura 1: (A) Radiografia torácica, incidência pósterio-anterior, evidenciando, principalmente, uma opacidade promovendo alargamento do mediastino à direita (seta), assim como o sinal da sobreposição hilar, que indica provável lesão do mediastino anterior.

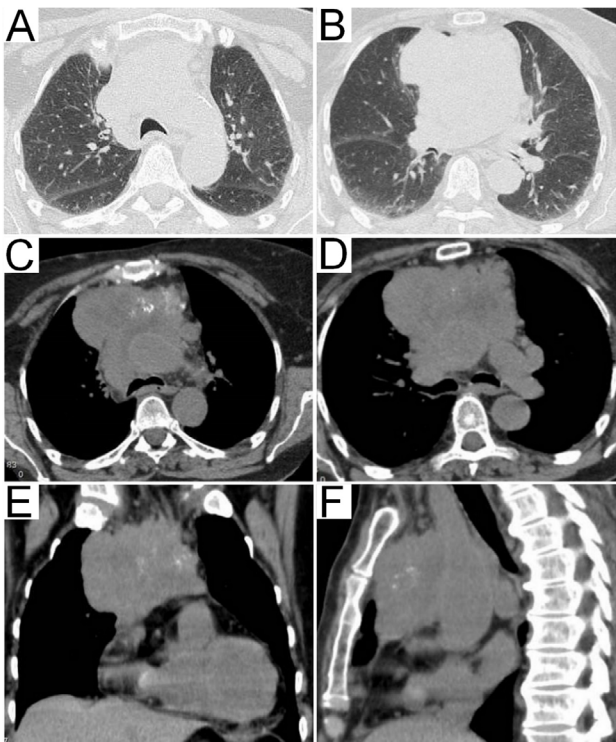


Figura 2: Tomografia computadorizada do tórax, sem a administração de meio de contraste iodado endovenoso, imagens com janelas pulmonar (A, B) e mediastinal (C, D, E, F), planos axiais (A, B, C, D), coronal (E) e sagital (F), demonstrando a ausência de achados relevantes no parênquima pulmonar, porém exibindo destacadamente formação expansiva de densidade de partes moles no mediastino anterior, com pequenos componentes discretamente hipodensos e microcalcificações de perimeio, em íntimo contato com a aorta ascendente e com a margem cardíaca locorregional.

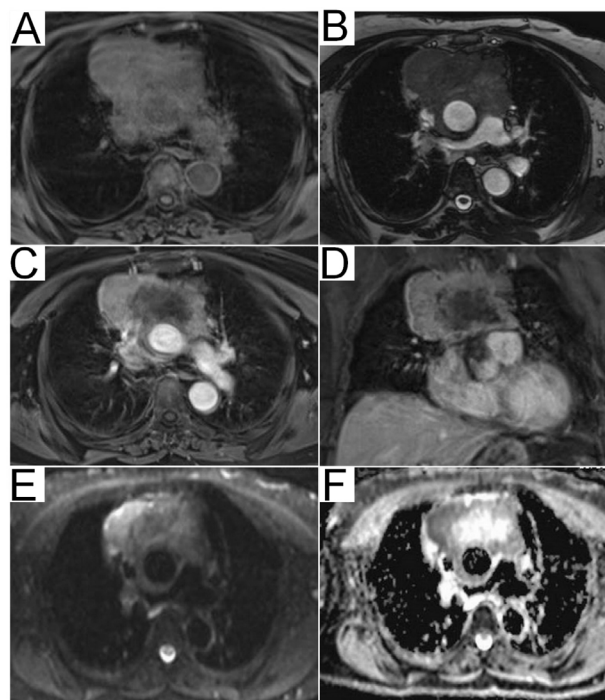


Figura 3: Ressonância magnética torácica, imagens adquiridas com diferentes técnicas e seqüências, caracterizando a formação expansiva mediastinal heterogênea, exibindo predomínio de sinal intermediário em T1 (A) e hipossinal no balanced SSFP (B). Em T1 com saturação de gordura, após a administração de meio de contraste paramagnético endovenoso (C, D), foram observadas na referida lesão áreas hiporrealçantes centrais compatíveis com material necrótico e/ou fluido. Tal massa mostrou focos de hipersinal na difusão (E) que também apresentavam hipossinal no mapa ADC (F), evidenciando uma restrição à difusão das moléculas de água.

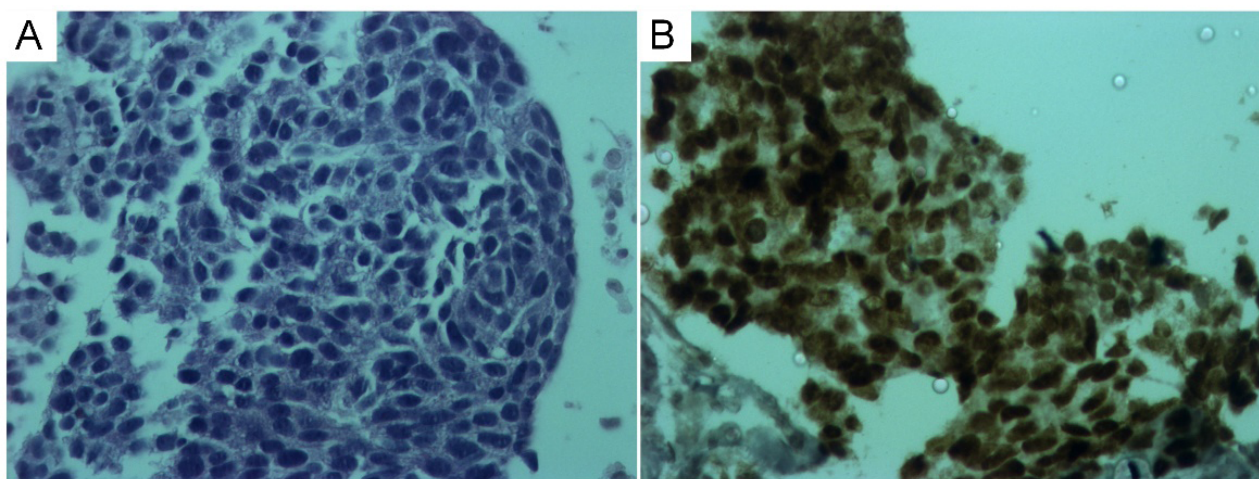


Figura 4: (A) Foto de lâmina de material da biópsia tumoral, aumento de 400x, mostrando agrupamento de células epiteliais atípicas, pouco diferenciadas. (B) Foto de lâmina de teste imuno-histoquímico do anticorpo P63. Expressão para citoqueratinas de alto peso molecular, padrão nuclear, aumento de 400x.

DISCUSSÃO

O carcinoma do timo é responsável por 20% dos casos de neoplasias nesse órgão. Os subtipos mais comuns são de células escamosas e o neuroendócrino¹. A idade média de apresentação é em torno dos 50 anos, sendo mais prevalente no sexo feminino¹.

Os portadores podem apresentar sintomas clínicos inespecíficos, como perda de apetite e emagrecimento, além dos relacionados eventualmente com compressão e invasão de estruturas adjacentes (tosse, dispneia, dor torácica e disfagia). Entretanto é raro causar síndromes paraneoplásicas. O carcinoma tímico quando comparado ao timoma é mais agressivo e pode promover metástases a distância em até 50-65 % dos casos, sendo os principais sítios o pulmão, o fígado, o cérebro e os ossos¹⁻⁴.

Geralmente apresentam-se como massas mediastinais sem cápsula bem definida. Não existem sinais específicos clínicos ou em exames de imagem. A radiografia de tórax evidencia frequentemente massa no mediastino anterior, de contornos bocelados. A TC mostrará principalmente uma massa multibocelada, heterogênea, com áreas de baixa atenuação, podendo conter áreas císticas ou de necrose, possíveis calcificações de perimeio, sendo comum um realce heterogêneo após a administração de meio de contraste, podendo haver derrame pleural e pericárdico associados. Os achados de metástase à distância e linfadenopatia mediastinal falam a favor de carcinoma tímico¹⁻⁴.

O exame de RM habitualmente apresentará sinal intermediário nas imagens ponderadas em T1 e hipersinal em T2. Quando presentes, hemorragia e necrose apresentam-se com sinal heterogêneo em T2. Ainda utilizando esse tipo de exame, em um estudo realizado com sequências de Difusão e ADC, os sinais sugestivos de restrição da difusão da água em timomas de alto risco e carcinomas tímicos é maior quando comparado ao timoma de baixo grau^{1,2}.

Outro método que pode ajudar na diferenciação é o FDG-PET, pois este demonstra que carcinomas tímicos possuem mais avidéz pela glicose quando comparados aos timomas^{3,4}.

Os fatores prognósticos da doença são baseados principalmente no estadiamento. O mais utilizado é o de *Masaoka*, que tem como base

achados cirúrgicos, incluindo invasão tumoral e metástase, estando diretamente correlacionado com a porcentagem de pessoas que vão ter uma taxa de sobrevida de pelo menos cinco anos^{3,5}.

A Organização Mundial da Saúde (OMS) lançou em 1999 uma classificação para tumores epiteliais tímicos, que se baseia nas características histológicas, em que o tipo B3 refere-se ao carcinoma tímico bem diferenciado ou timoma atípico e o tipo C refere-se ao carcinoma tímico pouco diferenciado⁴⁻⁸.

A terapia de escolha em casos de carcinoma tímico é predominantemente cirúrgica. Nesse, é possível diagnosticar, estadiar, curar ou ser uma alternativa paliativa. Existem diferentes técnicas que vão desde a convencional até as utilizando laser, criocirurgia, eletrocirurgia e ablação por radiofrequência³.

Há outras formas de tratamento, como a quimioterapia, radioterapia e imunoterapia, que podem ser usadas tanto isoladas como em conjunto. Em relação à quimioterapia, o agente *doublet* de platina usado como primeira linha tem mostrado ser eficaz⁵⁻⁷. O principal objetivo terapêutico é a redução da massa tumoral para obter melhor ressecabilidade da neoplasia, que pode ser obtida a partir da integração com a radioterapia e a quimioterapia^{5,6}.

CONCLUSÃO

Apresentamos um caso de carcinoma tímico e alguns de seus achados, exemplificando características capazes de incluí-lo nas hipóteses, mostrando que apesar da conclusão definitiva não ser apenas por exames de imagem, é possível acelerar seu diagnóstico e, conseqüentemente, otimizar o seu tratamento e melhorar o prognóstico.

REFERÊNCIAS:

1. Nasseri F, Eftekhari F. Clinical and radiologic review of the normal and abnormal thymus: pearls and pitfalls. *Radiographics*. 2010;30:413-28.
2. Abdel-Razek AA, Khairy M, Nada N. Diffusion-weighted MR imaging in thymic epithelial tumors: correlation with World Health Organization classification and clinical staging. *Radiology*. 2014;273(1):268-75.
3. Cancer.org [homepage on the Internet]. American Cancer Society. Thymus cancer. [cited 2019 Mar 5]. Available from: <http://www.cancer.org/cancer/thymuscancer/index>

4. Hye Ju Lee, Helaine Yanata. Doenças Mediastinais. In: Cerri GG, Leite CC, Rocha MR, editores. Tratado de Radiologia. São Paulo: Inrad; 2017.p. 224-261
5. Nishino M, Ashiku SK, Kocher ON, Thurer //RL, Boiselle PM, Hatabu H. The thymus: a comprehensive review. Radiographics. 2006;26(2):335-48.
6. Lucchi M, Ambrogi MC, Duranti L, Basolo F, Fontanini G, Angeletti CA et al. Advanced stage thymomas and thymic carcinomas: results of multimodality treatments. Ann Thorac Surg. 2005;79(6):1840-4.
7. Song Z, Yu X, Zhang Y. Chemotherapy and prognosis in advanced thymic carcinoma patients. Clinics (Sao Paulo). 2015;70:775-80.
8. Park MS, Chung KY, Kim KD, Yang WI, Chung JH, Kim YS et al. Prognosis of thymic epithelial tumors according to the new World Health Organization histologic classification. Ann Thorac Surg. 2004;78(3):992-7.